Prof. Dr. Levent Eralp

Hasta, 51y E
Opere sağ iliak kanat kondrosarkom,
İnkomplet tümör rezeksiyonu,
Cilt nekrozu ve enfekte yara kavitesi

Debridman; kemik ve yumuşak dokudan patolojik ve mikrobiyolojik örnekleme (29.05.2021)

Enneking Tip I ve parsiyel Tip IV hemipelvektomi, VAC pansuman (10.06.2021)

Debridman, mikrobiyolojik örnekleme, VAC pansuman değişimi
(14.06.2021)

VAC pansuman değişimi
(18.06.2021)

Lumbopelvik fiksasyon; fibular shaft allogreft, miyokutanöz rectus abdominis ve anterolateral uyluk grefti ile kemik ve yumuşak doku rekonstrüksiyonu, insizyonel VAC uygulaması (21.06.2021)

204356711

2013: Larenks Ca (KT+RT)

2017: Sağ gluteal liposarkom

2021.03.23: Sağ iliak kanat kondrosarkom

Baba - Yumuşak doku sarkomu (Ex)
Abla - Meme Ca (Ex)

Li-Fraumeni Sendromu ?

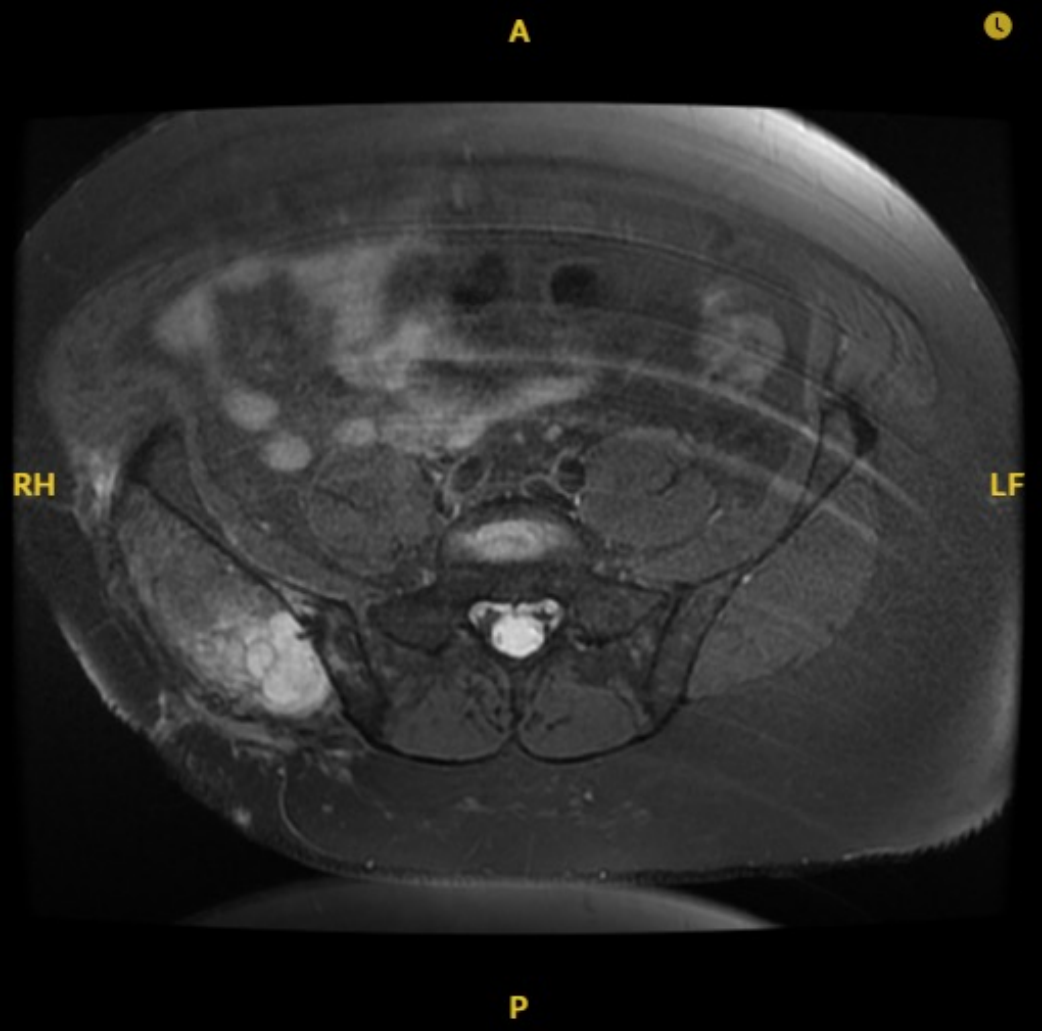

23.03.2021
Preop. MRI - Macaristan

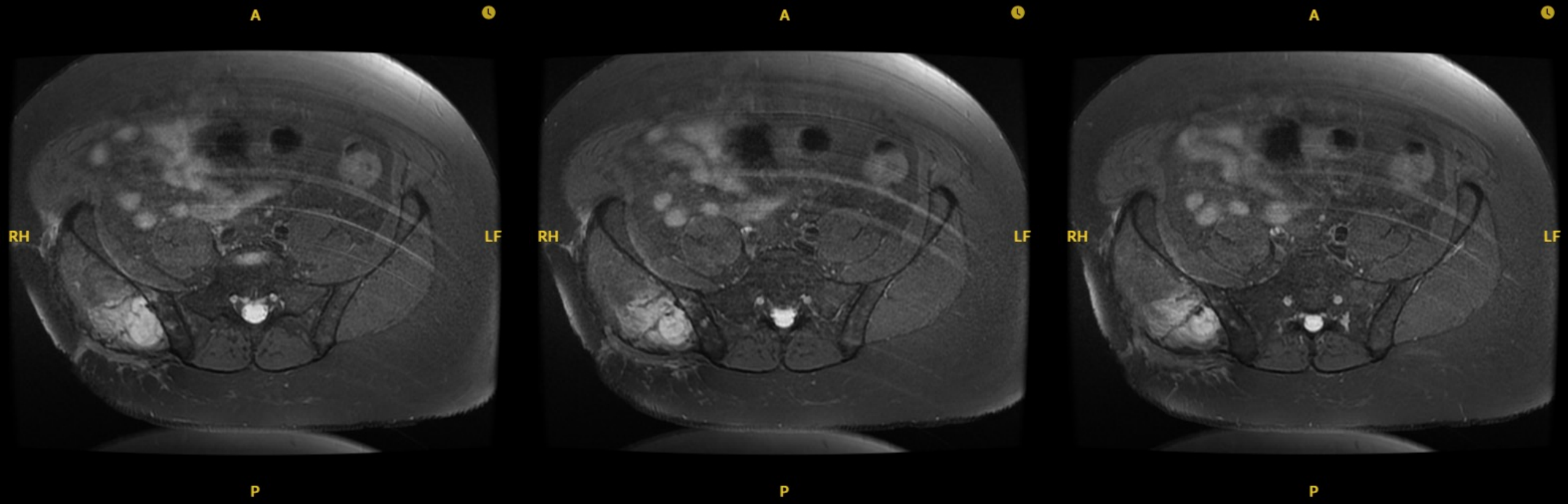

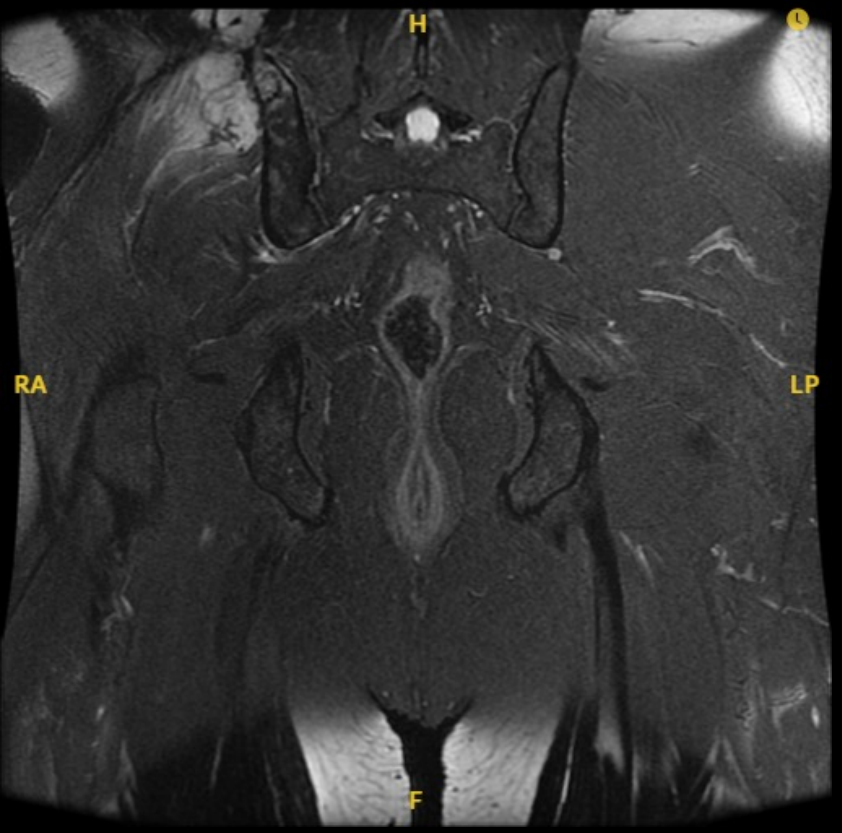
H
RA
LP
F

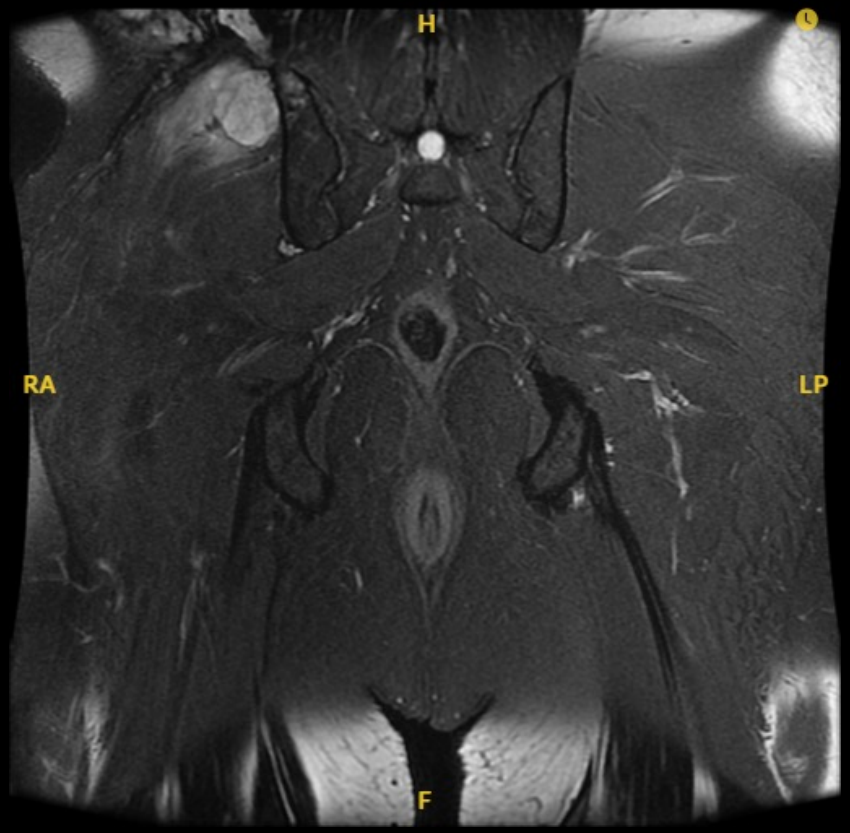
H
RA
LP
F

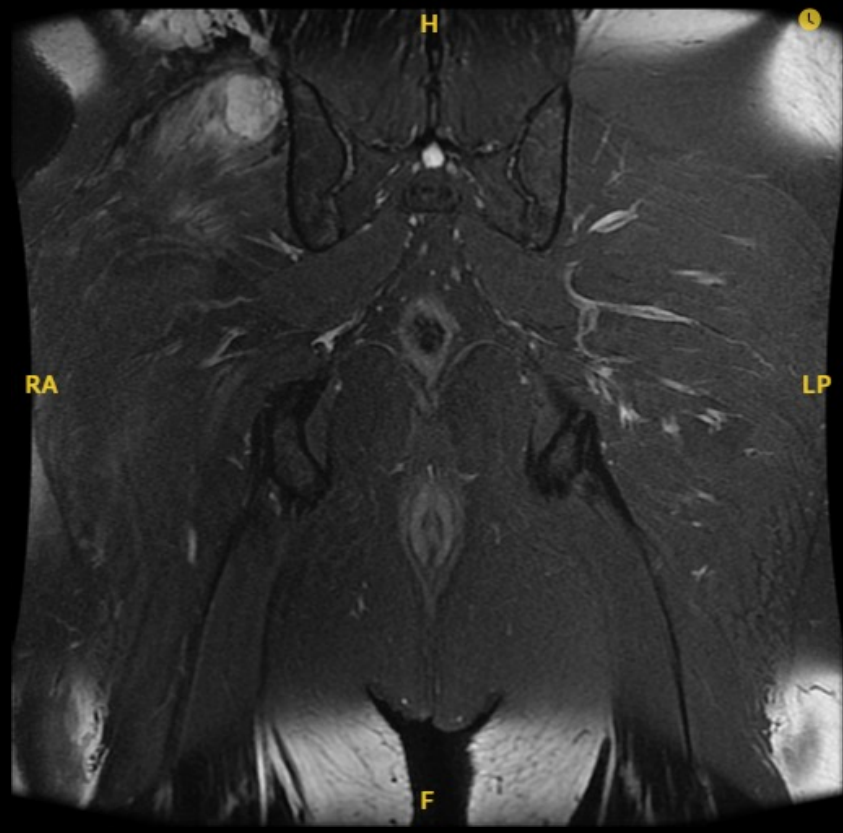
H
RA
LP
F

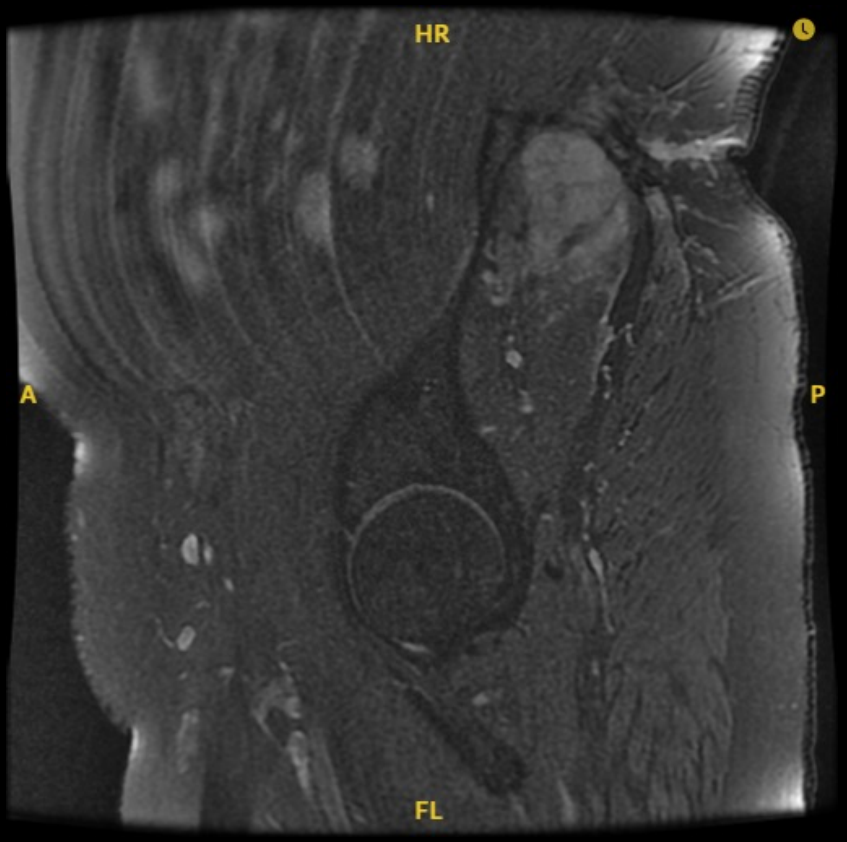
HR
A
P
FL

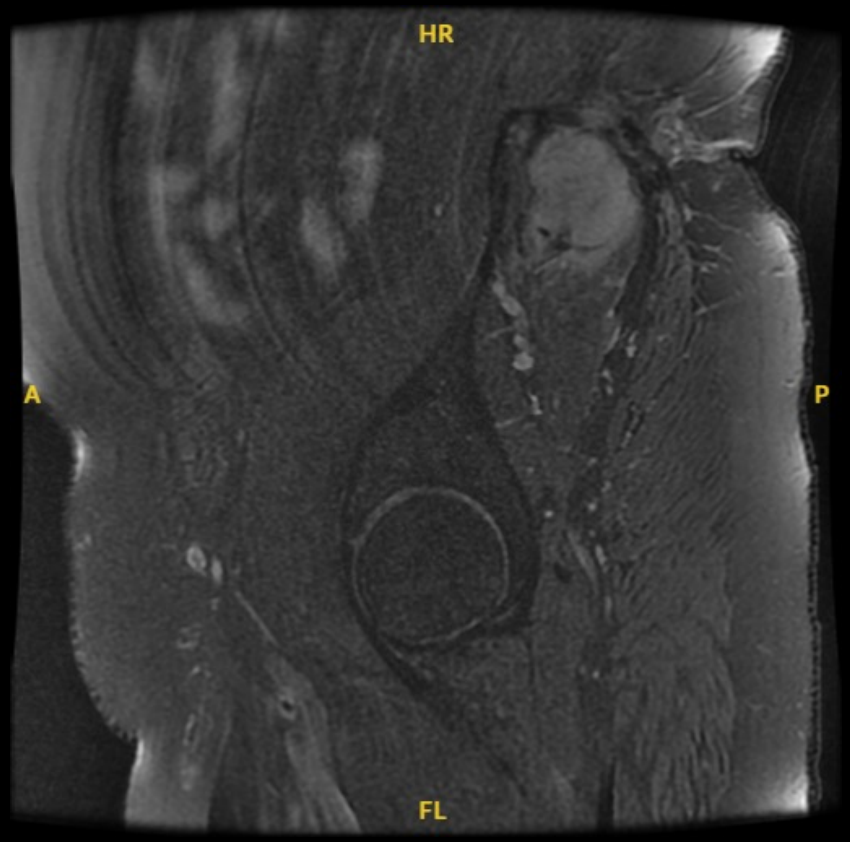
HR
A
P
FL

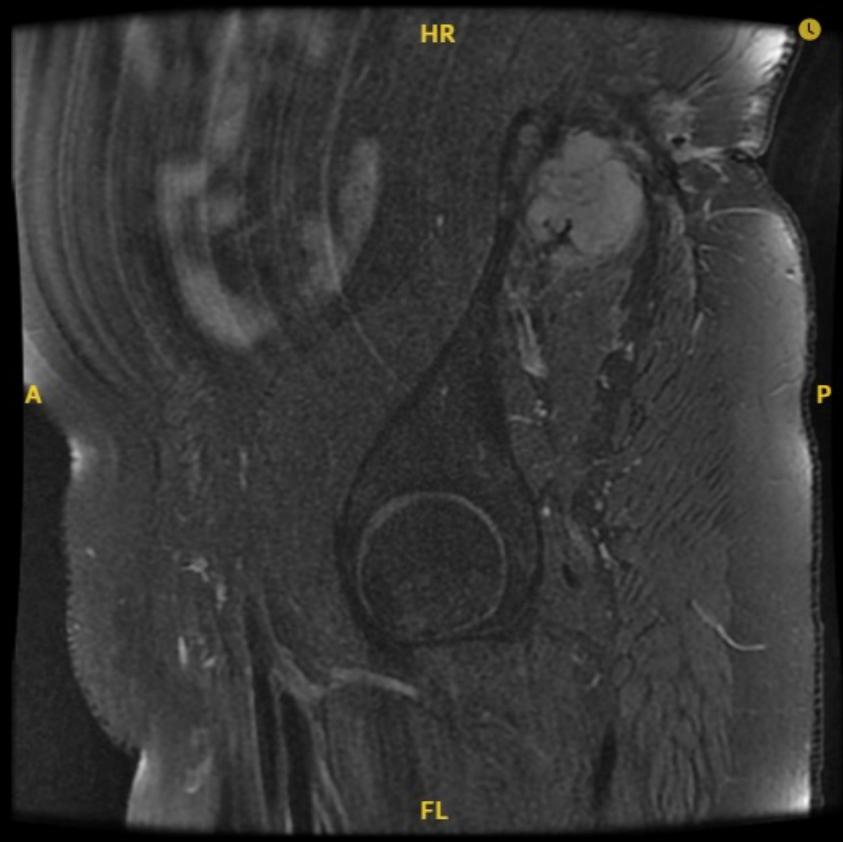
HR
A
P
FL

Semmelweis Üniversitesi I. Patoloji ve Deneysel Kanser Araştırma Enstitüsü

1085 Budapeşte Üllõi út 26.

Bölüm başkanı: Dr. András Matolcsy, üniversite profesörü

Tel: 317-1074

PATOLOJİK BULGU

Biyopsi No: 2021-PA10/04538

Hasta adı: **Bitlisli Cihat**
Doğum tarihi: 16.05.1970
Annesinin adı .....: Devris Gönül
Adres .....: 2373 Dabas-Gyón Honvéd u. 45.
Test talebi .....: OR11 01401100O I.em. 1. sınıf SM
Araştırmacı Orv.:66111 Krisztián Szalay dr

Klinik bilgiler

Kalça leğen kemiği üst kısmında başlıyan, kasa da devam eden chondrosarcomadan dolayı sağ kalça leğen kemiği rezeksiyonu yapıldı. Kalça leğen kemiği üzerindeki gluteus medius kasları da üzerinde bıraktık.

Numune değerlendirmesi talep ediyoruz.

I- Numune : Kesişme çizgisindeki nevus
II- Numune: Reseksiyon kenarındaki kemikten kazıma
III- Numune : Gluteus mediusla kaplı leğen kemiği rezeksiyonu

Teşekkürler
Numune alma tarihi: 26.03.2021

Madde tanımı: Rezeksiyon örnekleri, madde kaldı, saklandı

Makroskopik açıklama

Üç numune geldi.

I. 47x13 mm boyutunda, 20 mm derinliğinde cilt kesiğinin merkezinde, en büyük çapı 7 mm olan, iyi sınırlı, pigmentli, simetrik, açık kahve renkli makula görünüyor. Apikal kenarlardan uzaklığı her iki yönden en az 10 mm. dir. Lateral kenarlara yakınlığı 3 mm.dir.
Lezyon iki kesitte iki blokta takip edildi . Kalanı var.

II. Birkaç parçada gelen, 18x14x4 mm'lık, ağırlıklı kemikli dokulardan oluşan doku parçaları. 2 EDTA 'lı blokta takip edildi . Kalanı yok.

III. 115x113x63 mm'lık rezeksiyon piyesi; çoğu kas, daha az oranda yağ dokusu ile örtülü kemik parçası. Rezeksiyon yüzeyi mürekkeple işaretlenmiştir. Doku örneği kesi yapılarak incelendiğinde; bir kemik stoğunu (?) yıkan ve çevreleyen çizgili kas dokusuna ilerleyen, lobül görünümlü, en fazla 45 mm çapında, kıkırdak benzeri yabancı doku görüldü. Lezyon dairesel rezeksiyon yüzeyine 3 mm yakınlıktadır.

1.2. tümör + kemik
3-6. tümör parçaları
7. tümör + rezeksiyon yüzeyi
Kalanı var

Mikroskobik açıklama

I. Epidermisin altında kısmen dermal kısmen dermo-epidermal junction boyunca sitoplazmalarında melanin içeren nevus hücreleri görünüyorlar. Bazı alanlarda hücrelerin oluşturduğu yuvalar, füzyonlar, yanı sıra lameller fibroplazi da görünüyor. Önemli sitolojik atipi, pagetoid yayılma görülmedi. Bir görüş alanda lezyonun birleşme bölümünde (junctional alan) bir mitoz görüldü, ancak dermal mitotik aktivite tespit edilmedi. Lezyon etrafında dermal fokal lenfoid infiltrasyonu gözlendi.

II. Kemik iliği ve trabeküler kemik parçaları arasında, bir alanda III numaralı doku örneğinde ayrıntıları verilen tümör adacığı görüldü.

III. Eksizyonlarda trabeküler ve kortikal kemikte yıkım yapan, kemik iliğine yayılan ve kortikal kemiğin yıkımı ile çevresindeki kas ve yağ dokusunu infiltre eden, baskın olarak lobüle görünülü infiltre kondrojenik tümör gözlendi. Tümör değişken hücresel alanlar içermektedir, yer yer iyi diferansiye, kıkırdak benzeri alanlar içerir, ancak başka yerlerde hücreselden zengin, pleomorfik hücrelerin oluşturulan alanlar görüldü. Sitolojik atipi belirgindir, nekroz görülmektedir, çok sayıda mitoz vardır (21/10 HPF), çok atipik mitozdur.
Lenfatik damar, kan damarı invazyonu, perinöral yayılma görülmedi.
Tümör elips rezeksiyon yüzeyine ulaşmamaktadır, tümör rezeksiyon yüzeyine en yakın mesafe 4 mm. mesafededir.

TANI:

I. Deri kesisi: Displastik özellikler gösteren compound naevus pigmentosus.
II. Rezeksiyon kenardan kemik küretajı: Alınan örnekte kondrosarkom tespit edildi; İncomplete rezeksiyon (R1).
III. Leğen kemiği rezeksiyonu : Kondrosarkom , Grade 3, pT2a (ekstraosseöz yayılma mevcut. Maksimum çap 45 mm).

Tanı Kodları

NO: C76300 , PELVİSTE MALİGN NEOPLAZM
-SNOMED: 9220.30, Chondrosarcoma
SNOMED:
SNOMED:

apor tarihi: 07.04.2021

nei Alex Dr.
niversite asistanı

Arató Gabriella Dr.
Klinik Şefi
Tanı koyan doktor

t1_tse_tra_320_pelvis
Se: 75 Im: 12/40
A
KARŞILAŞTIRMA
Study Date: 20-May-2021
Study Time: 08:33:47
10
RH
LF
cm
ST: 5 mm SP: 6.25 mm
P
WW:1018
WL:515

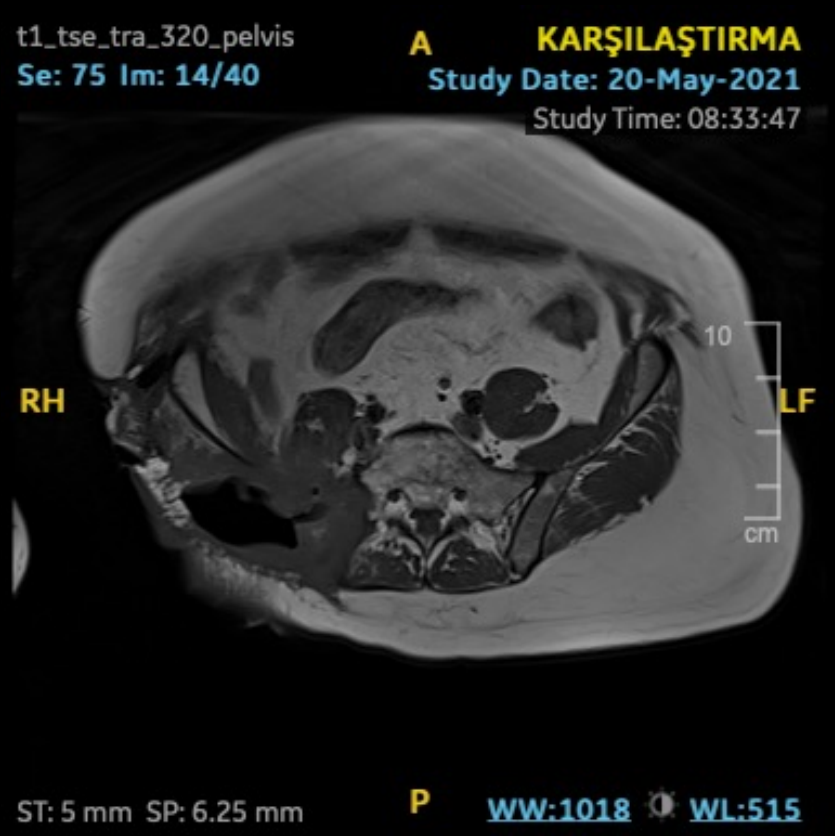
t1_tse_tra_320_pelvis
Se: 75 Im: 14/40
A
KARŞILAŞTIRMA
Study Date: 20-May-2021
Study Time: 08:33:47
10
RH
LF
cm
ST: 5 mm SP: 6.25 mm
P
WW:1018
WL:515

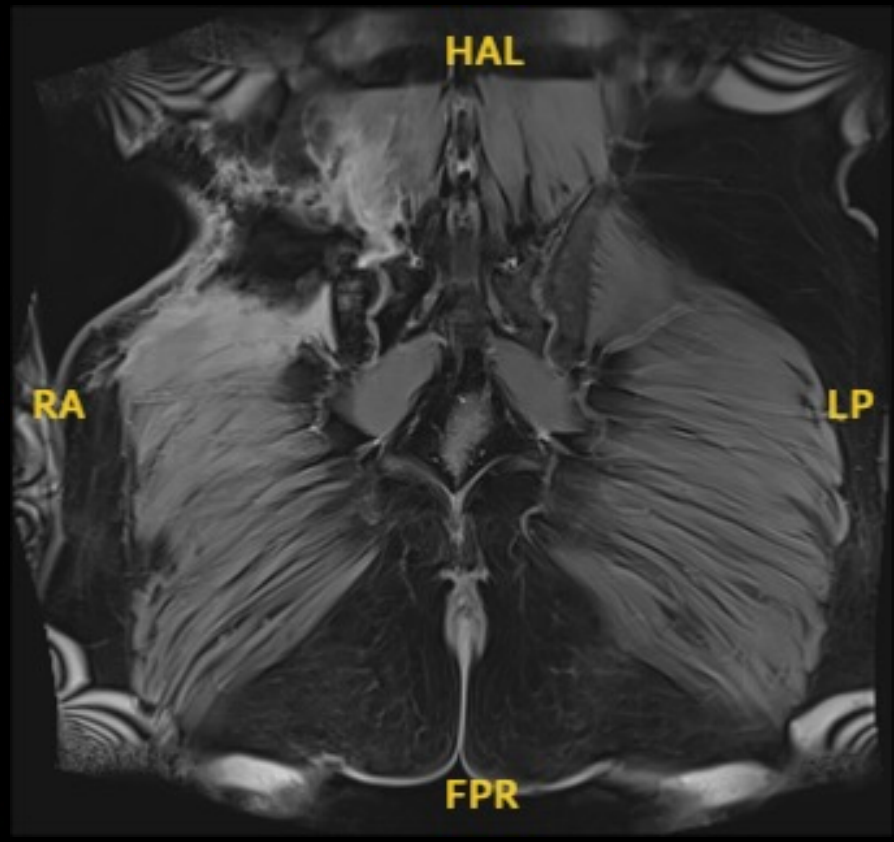
HAL
RA
LP
FPR

Se: 155 Im: 25/112
A
R
L
P
10
cm

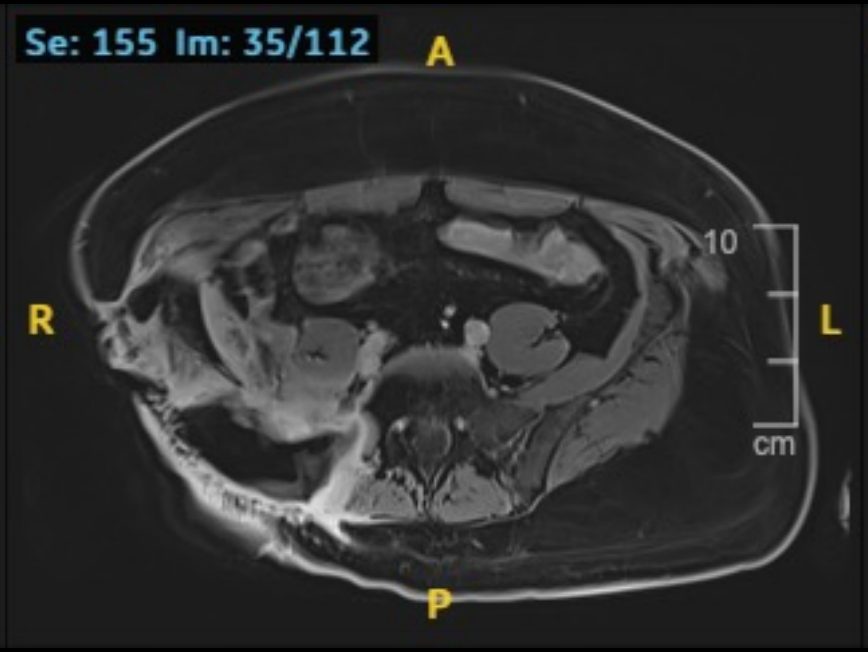
Se: 155 Im: 35/112
A
R
L
P
10
cm

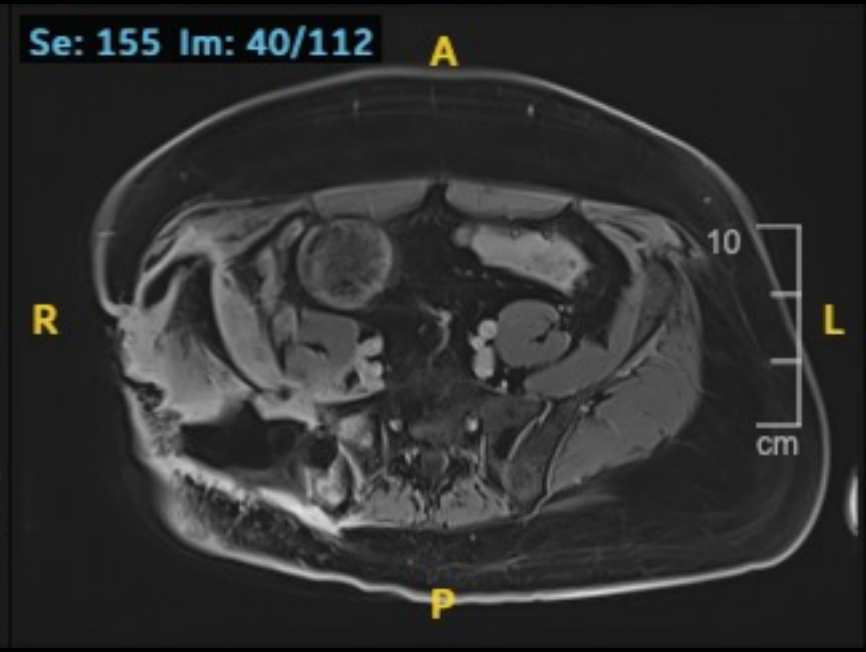
Se: 155 Im: 40/112
A
R
L
P
10
cm

t2_tse_fast-dixon_tra pelvis_W
Se: 79 Im: 16/40
A
KARŞILAŞTIRMA
Study Date: 20-May-2021
Study Time: 08:33:47
10
RH
LF
cm
ST: 5 mm SP: 6.25 mm
P
WW:302
WL:77

tirm_cor_pelvis
Se: 80 Im: 8/30
H
KARŞILAŞTIRMA
Study Date: 20-May-2021
Study Time: 08:33:47
10
R
L
cm
ST: 5 mm SP: 6.5 mm
F
WW:434
WL:182

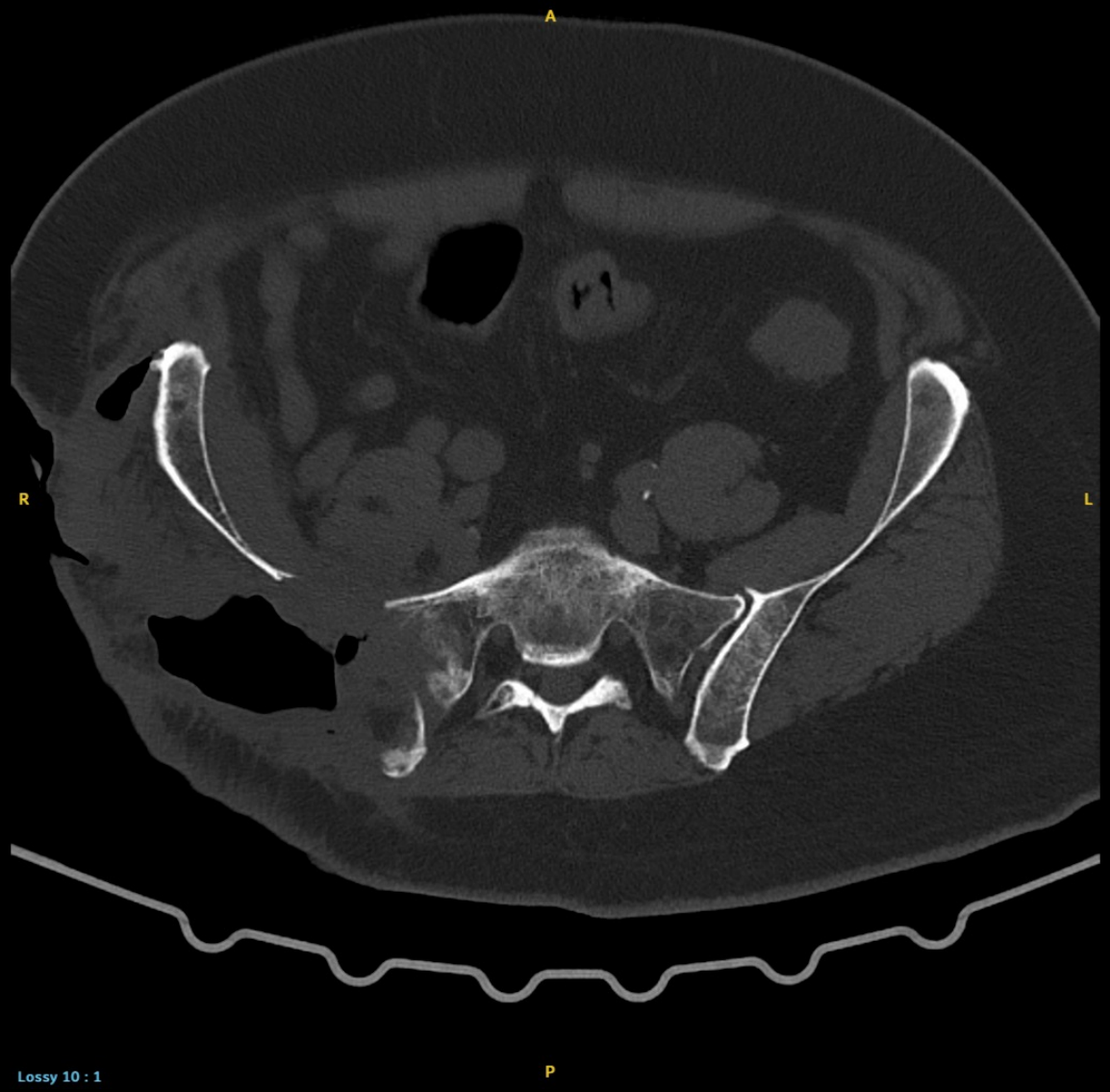
A
R
L
P
Lossy 10 : 1

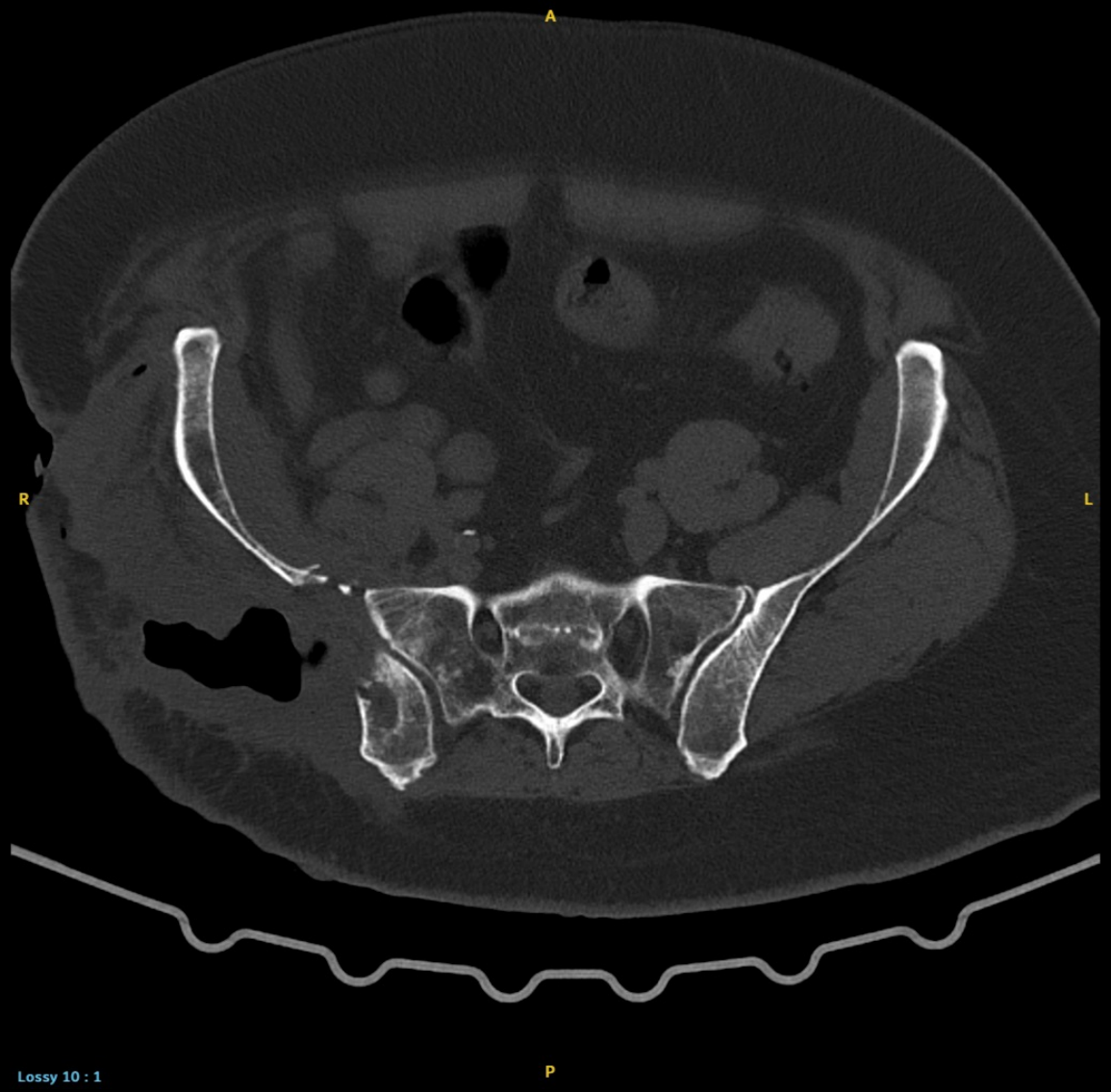
A
R
L
P
Lossy 10 : 1

H
R
L
F
Lossy 9 : 1

H
R
L
F
Lossy 9 : 1

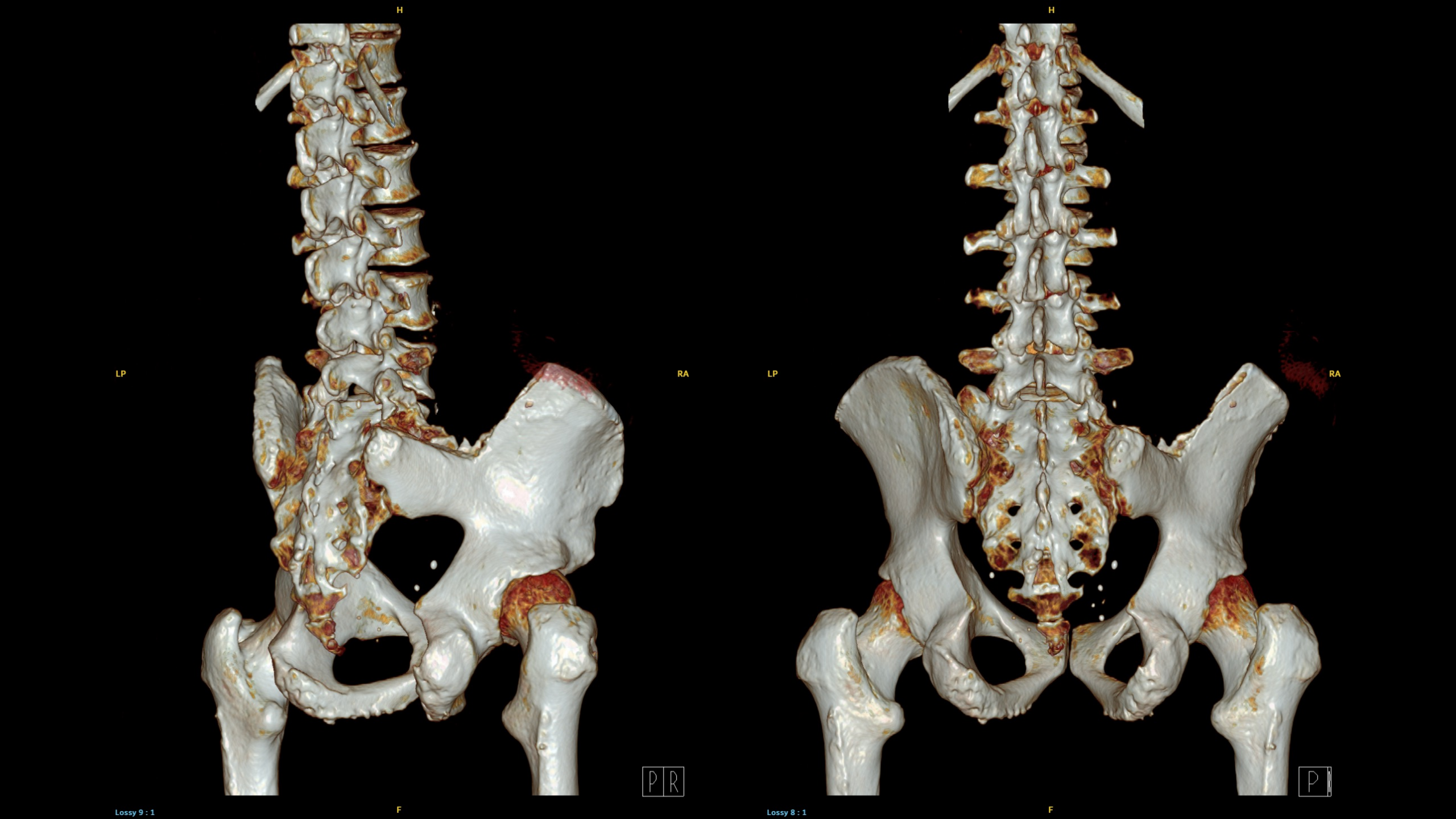
H
LP
RA
PR
Lossy 9 : 1
F
H
LP
RA
P
Lossy 8 : 1
F

29.05.2021
Debridman ve patolojik-mikrobiyolojik örnekleme

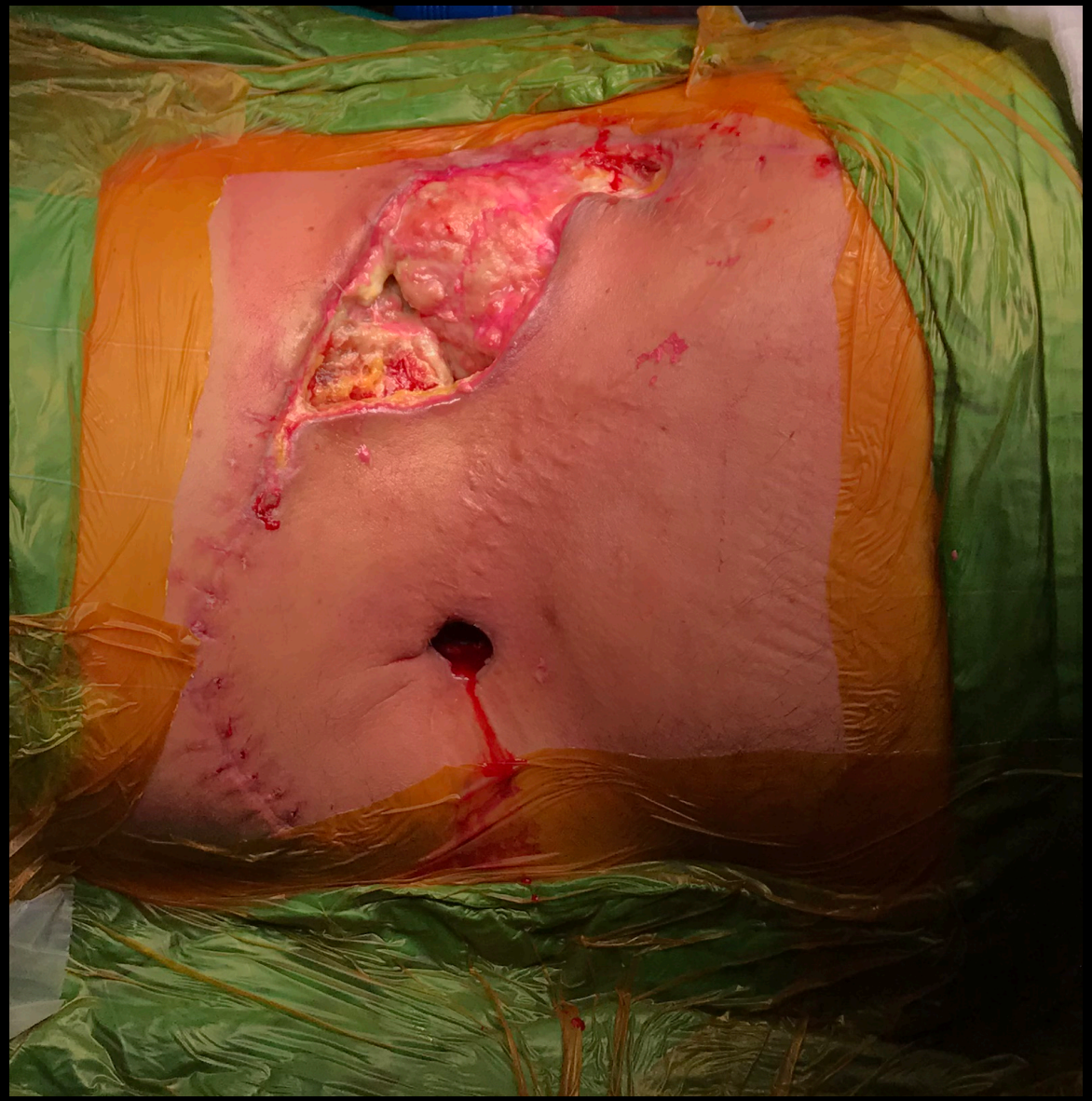

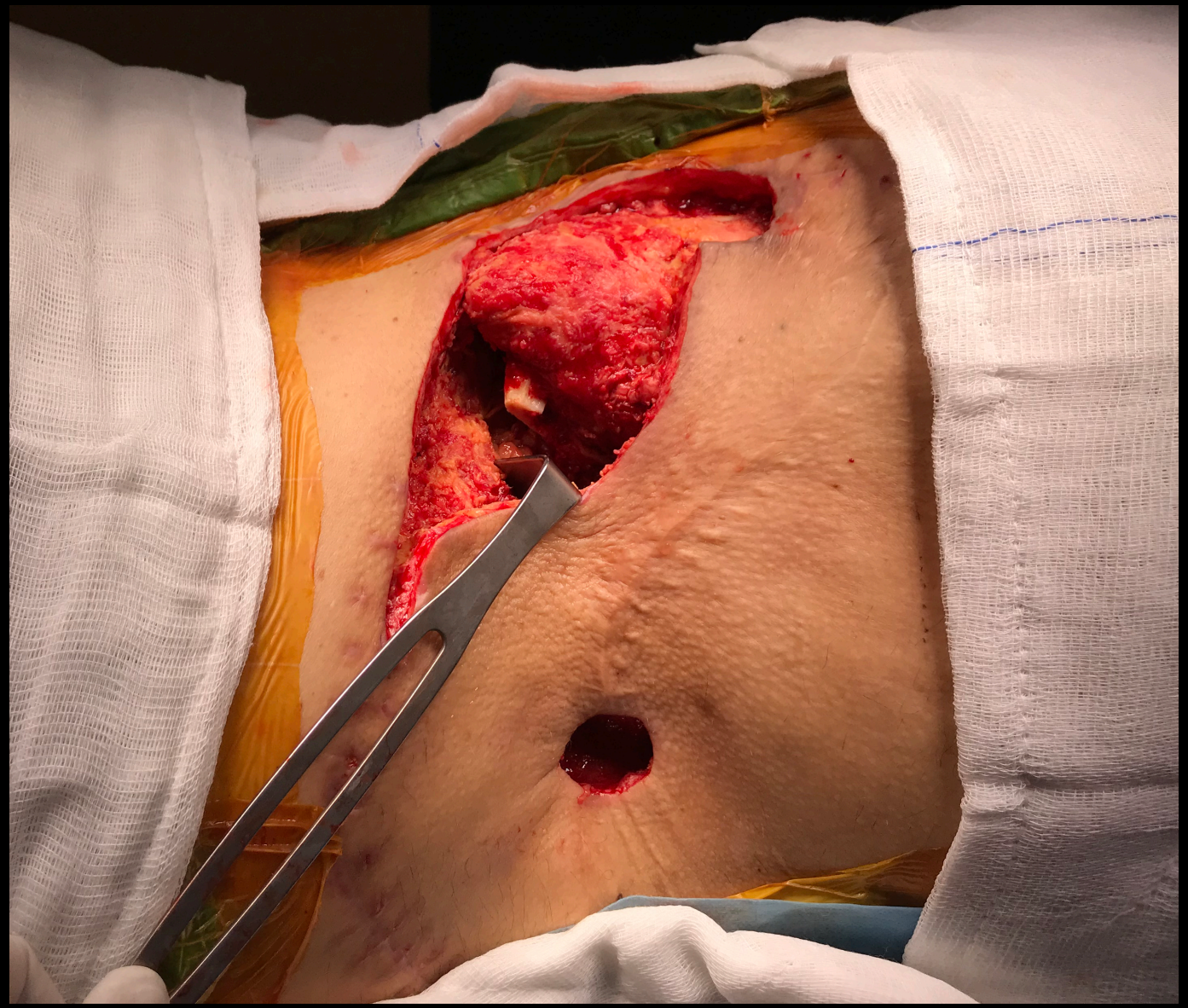

, ,
Cont.
Se: 4
Im: 1/1

BIRINCIL
Study Date: 29-May-2021
Study Time: 12:23:16

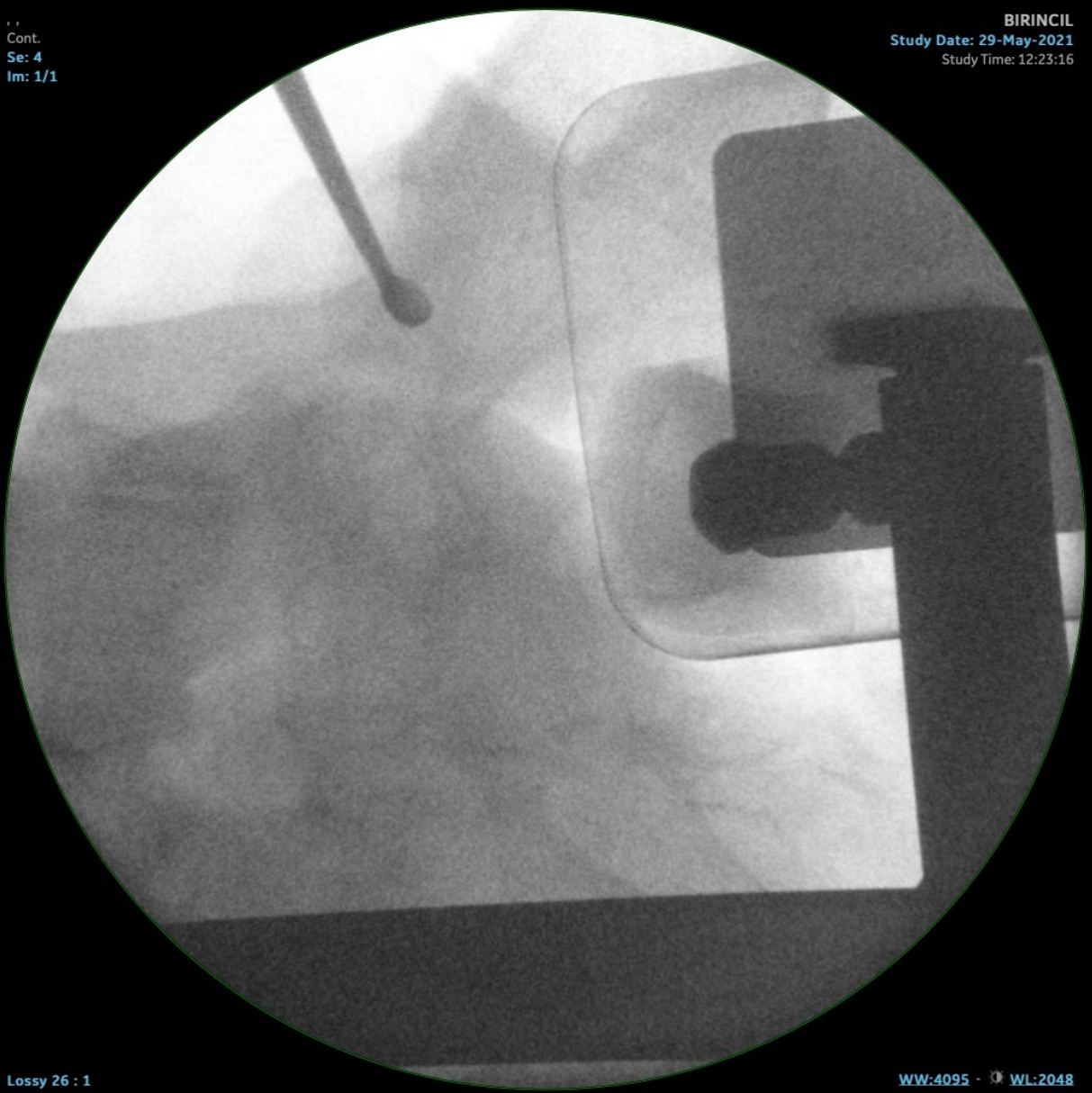

Lossy 26 : 1

WW:4095 - WL:2048

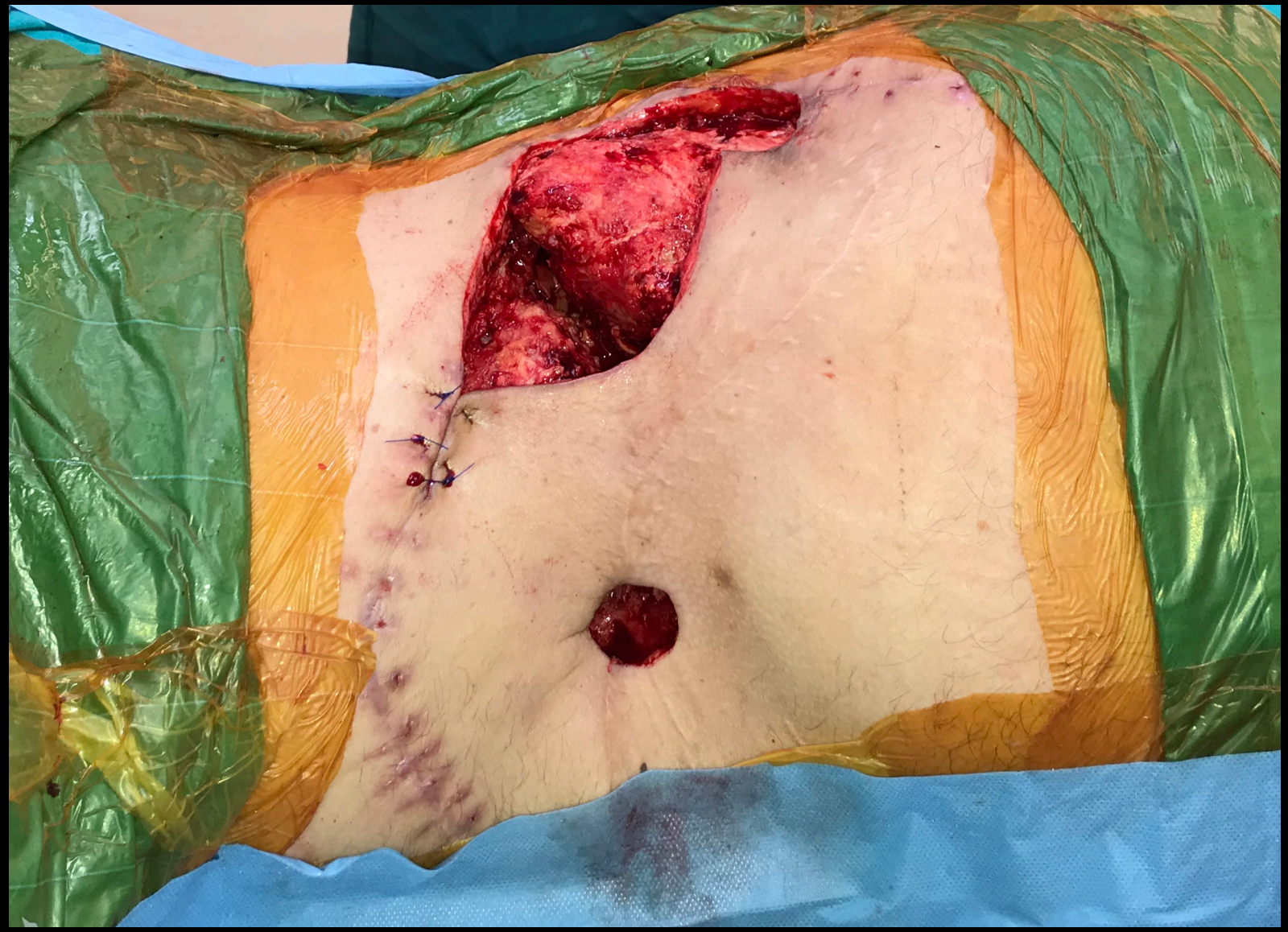

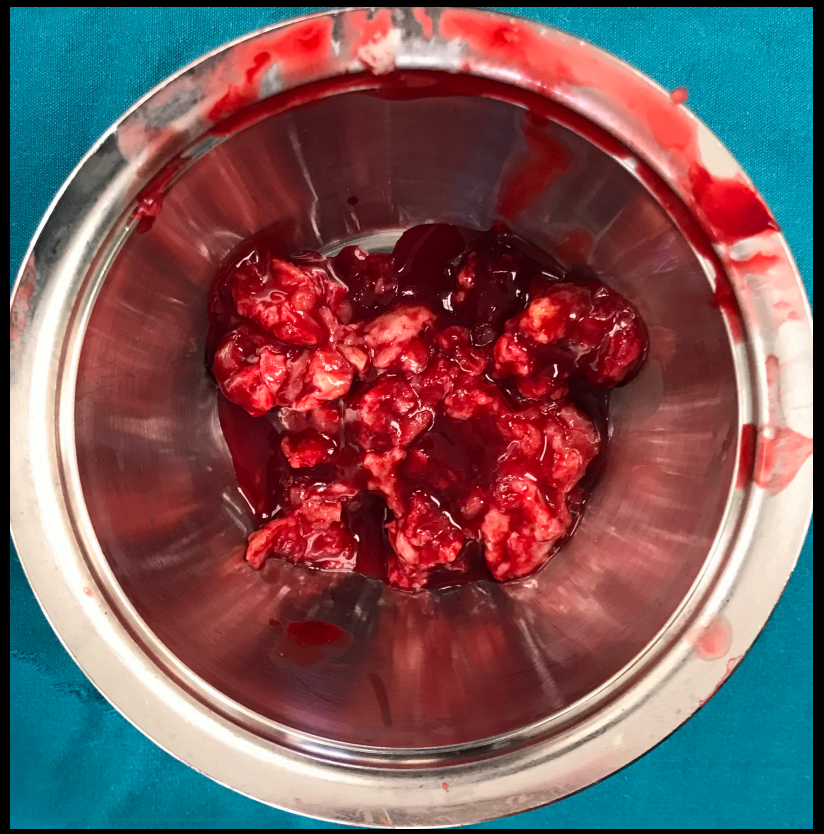

Alındı	29-May-2021 13:24	Durum	Final
Alındı		Direktifi Veren	
Raporlandı	02-Haz-2021 13:08	Direktif No	9960444
Source System	TENAY		

Kültür, Diğer

Örnek Türü: .
Açıklama:Yara yeri yumuşak doku
GRAM BOYAMA:Gram pozitif kok ve Gram negatif çomak görüldü.

Enterococcus faecalis
DUYARLI(ug/mL) : Ampisilin <=2

Pseudomonas aeruginosa
IBL (+)

MEROPENEM 3X1 GR IV
AMİKASİN 2X500 MG IV

Pseudomonas türlerinde, Penisilin, Sefalosporinler, İmipenemin sınır değerleri yüksek dozda tedavi içindir. Pseudomonas Piperasilin-Tazobaktam sınır değerleri, tazobaktam içeren veya içermeyen 4 x 4 gram yüksek dozla tedaviye dayanmaktadır. Duyarlılık testlerinde kullanılmak üzere tazobaktamın konsantrasyonu 4 mg/L olarak sabitlenmiştir. Pseudomonas için İmipenem sınır değerleri yüksek dozla tedaviye (4x 1 gram) dayanmaktadır.
DUYARLI(ug/mL) : Amikasin 4
Dirençli(ug/mL) : Seftazidim >=64, İmipenem >=16
Orta DUYARLI(ug/mL) : Meropenem 8, Piperasillin & Tazobaktam 16

PATOLOJİ RAPORU

[redacted]

Klinik Bulgular: Opere sağ iliak grade 3 kondrosarkom. Macaristan'da opere edilmiş. Remnant tümör olduğu belirtiliyor. Enfekte yara sahası mevcut olup, debridman sırasında iliak kanat, S1 ve L5 transvers proses seviyesinden hem yumuşak doku hemde küret ile kemik örnekler alındı. Alınan örneklerin olası kondrosarkom, enfeksiyona bağlı granülasyon dokusu açısından değerlendirilmesi.

PATOLOJİK TANI:

SAĞ İLİAK KANAT, KEMİK VE ÇEVRE YUMUŞAK DOKU DEBRİDMAN BİYOPSİ:

- YAYGIN GRANÜLASYON DOKUSU OLUŞUMU
- APSE ODAKLARI, FİBRİN KÜMELERİ
- ESKİ OPERASYONA SEKONDER AMORF MATERYAL VE BUNA KARŞI GELİŞMİŞ YABANCI CİSİM TİPİ DEV HÜCRE REASKİYONU
- KEMİK LAMELLERİ ARASINA KADAR UZANAN FİBROZİS ODAKLARI
- ÇEVRE ÇİZGİLİ KAS FRAGMANLARI

Not: Gönderilen tüm materyallerde benzer görünüm izlenmiş olup, canlı tümör izlenmemiştir. Histokimyasal olarak GMS ile fungal mikroorganizma saptanmamıştır.

İmmünohistokimya

Materyal Block C2
IHK Sonucu

Antikor	Bulgu	Yorum
S-100 (Poliklonal)	Negatif	
CD68 (KP1)	Pozitif	

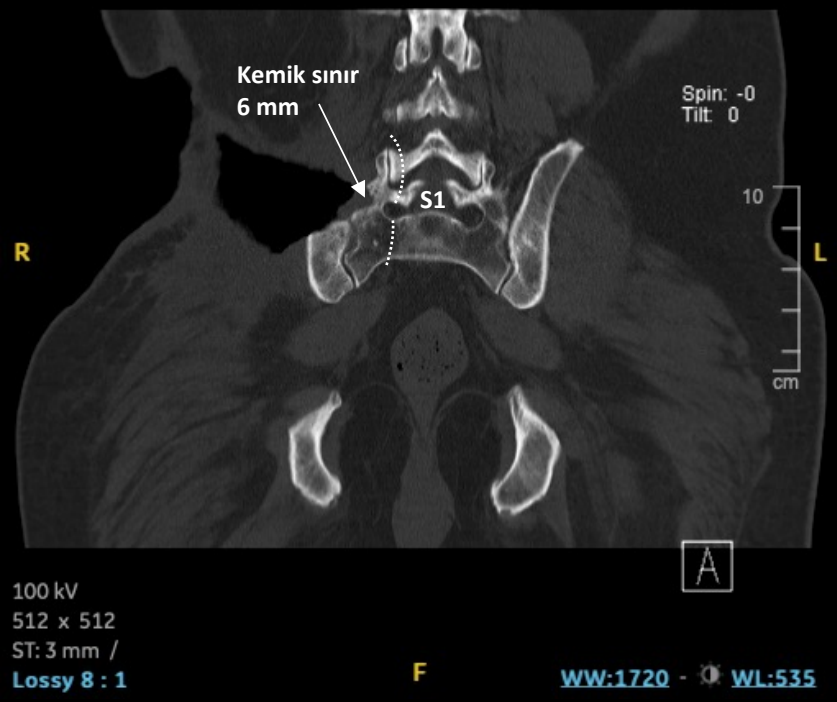
H
BIRINCIL
Institution: KOC UNIVERSITESI HASTANESI^^^SKRS917898
koronal kemik
Study Date: 08-Jun-2021
Se: 605 , Im: 73/101
Study Time: 16:33:57
Kemik sınır
6 mm
S1
Spin: -0
Tilt: 0
10
R
L
cm
100 kV
512 x 512
ST: 3 mm /
Lossy 8 : 1
F
WW:1720 - WL:535

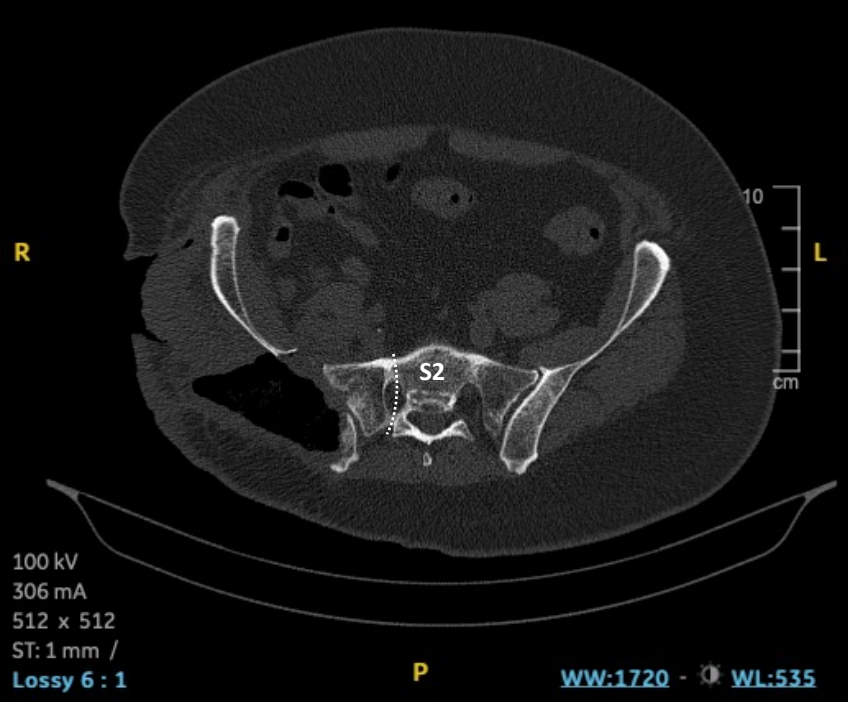
A
BIRINCIL
Institution: KOC UNIVERSITESI HASTANESI^^^SKRS917898
Pelvis 1.0 B50f
Study Date: 08-Jun-2021
Se: 5 , Im: 114/294
Study Time: 16:33:57
S2
10
R
L
cm
100 kV
306 mA
512 x 512
ST: 1 mm /
Lossy 6 : 1
P
WW:1720 - WL:535

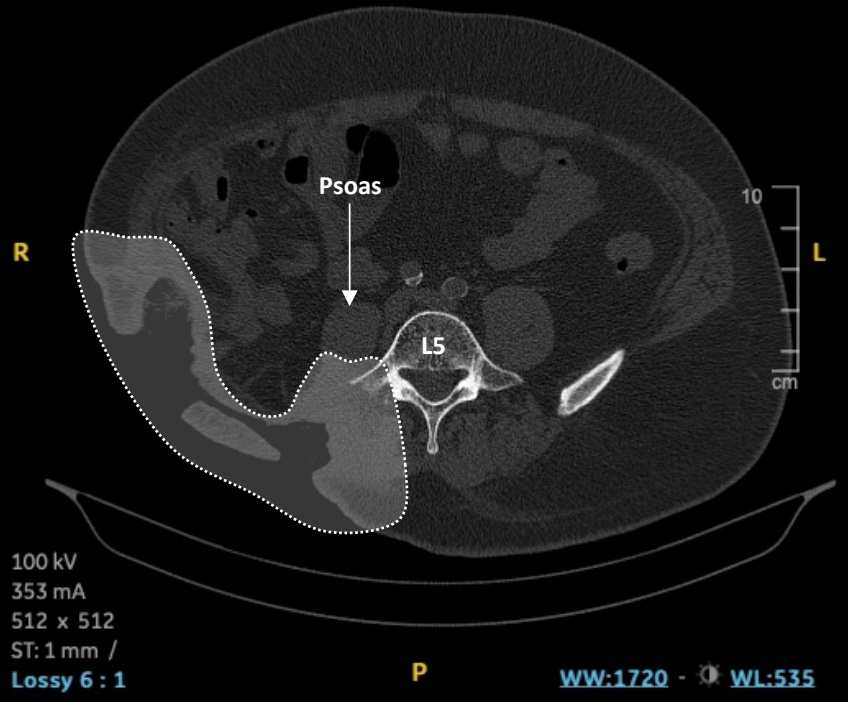
A
BIRINCIL
Institution: KOC UNIVERSITESI HASTANESI^^^SKRS917898
Pelvis 1.0 B50f
Study Date: 08-Jun-2021
Se: 5 , Im: 74/294
Study Time: 16:33:57
Psoas
L5
10
R
L
cm
100 kV
353 mA
512 x 512
ST: 1 mm /
Lossy 6 : 1
P
WW:1720 - WL:535

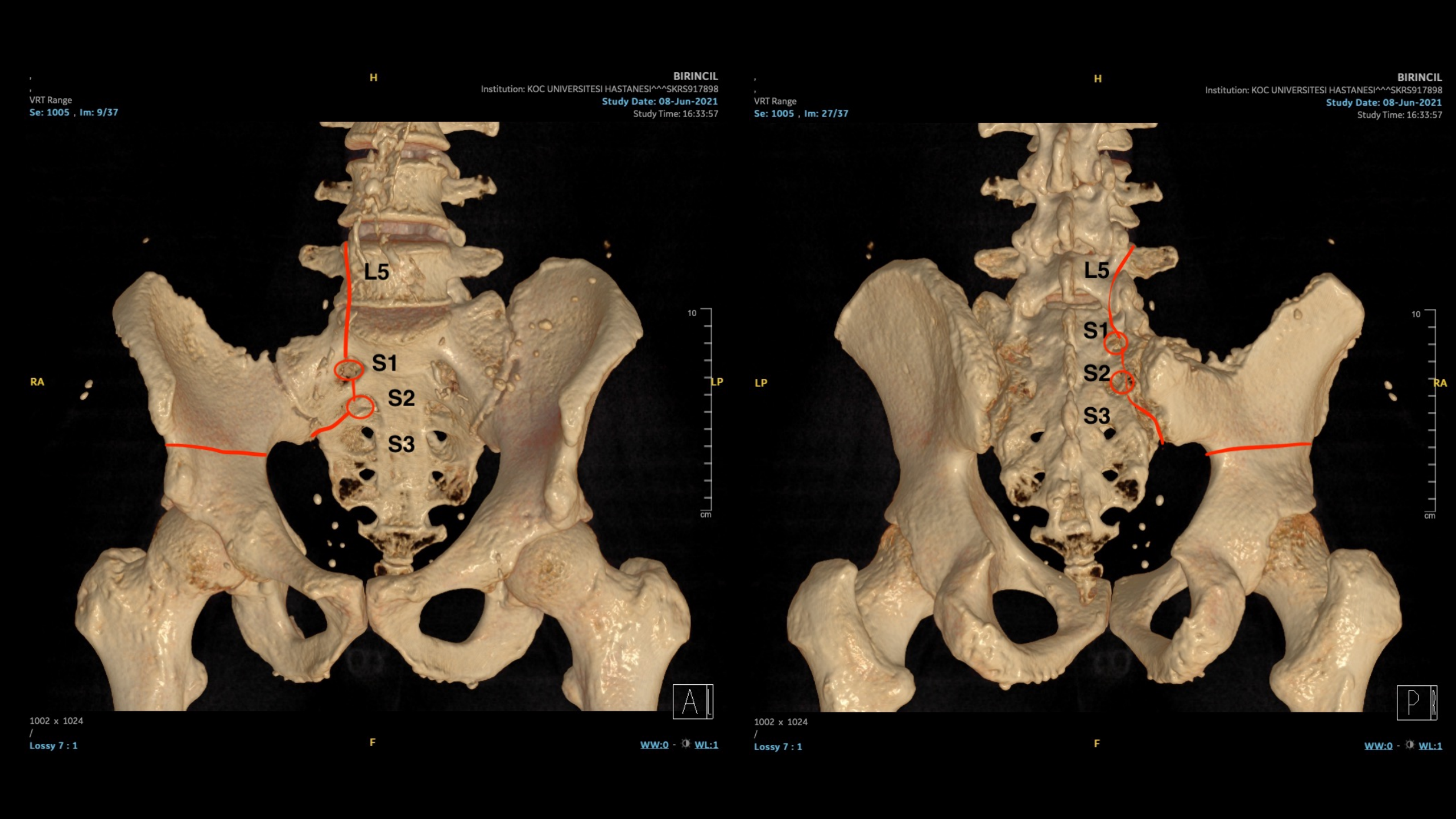
VRT Range
Se: 1005 , Im: 9/37
H
BIRINCIL
Institution: KOC UNIVERSITESI HASTANESI^^^SKRS917898
Study Date: 08-Jun-2021
Study Time: 16:33:57
L5
S1
S2
S3
RA
LP
10
cm
A
1002 x 1024
Lossy 7 : 1
F
WW:0 - WL:1
VRT Range
Se: 1005 , Im: 27/37
H
BIRINCIL
Institution: KOC UNIVERSITESI HASTANESI^^^SKRS917898
Study Date: 08-Jun-2021
Study Time: 16:33:57
L5
S1
S2
S3
LP
RA
10
cm
P
1002 x 1024
Lossy 7 : 1
F
WW:0 - WL:1

10.06.2021

Tip I ve parsiyel IV hemipelvektomi

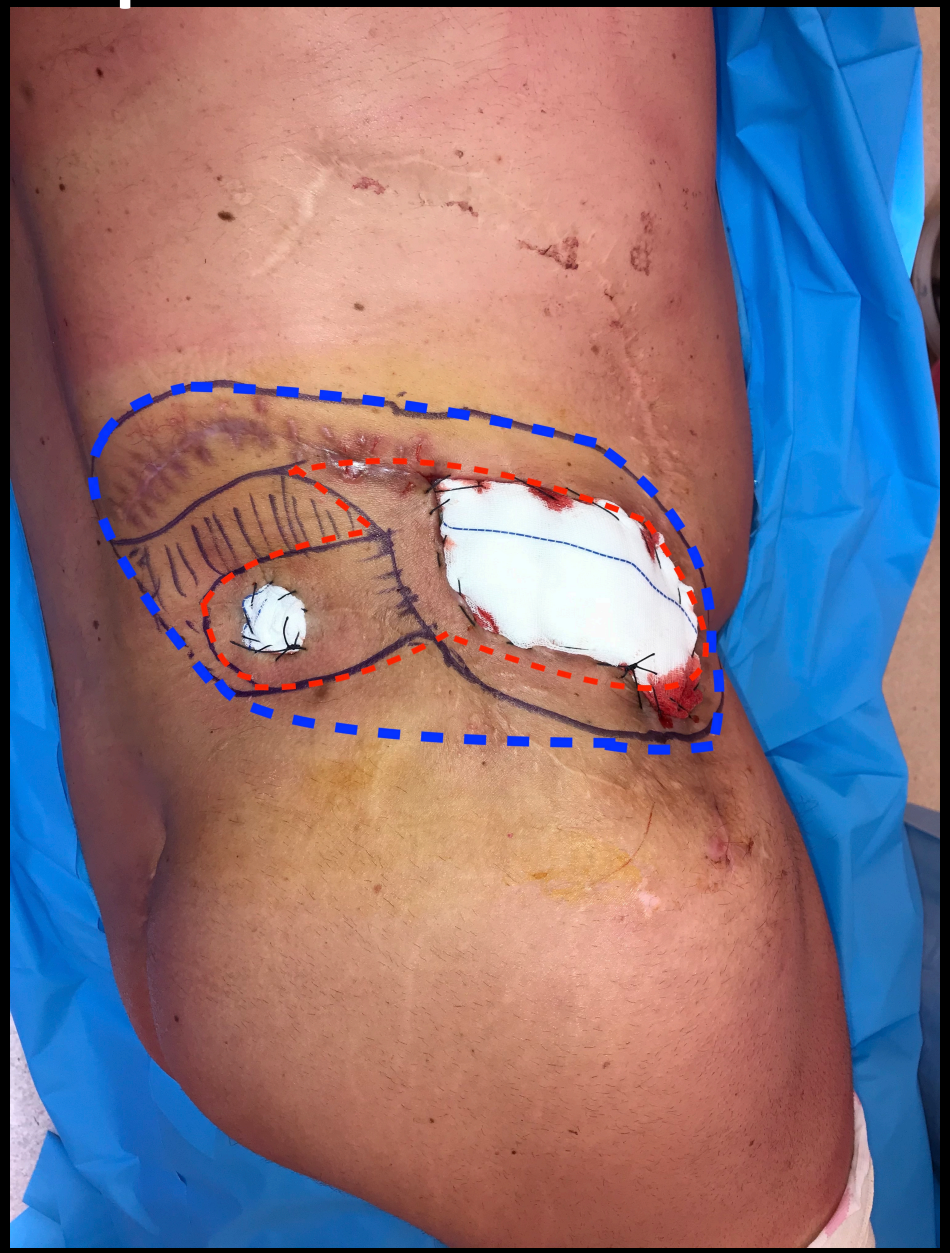

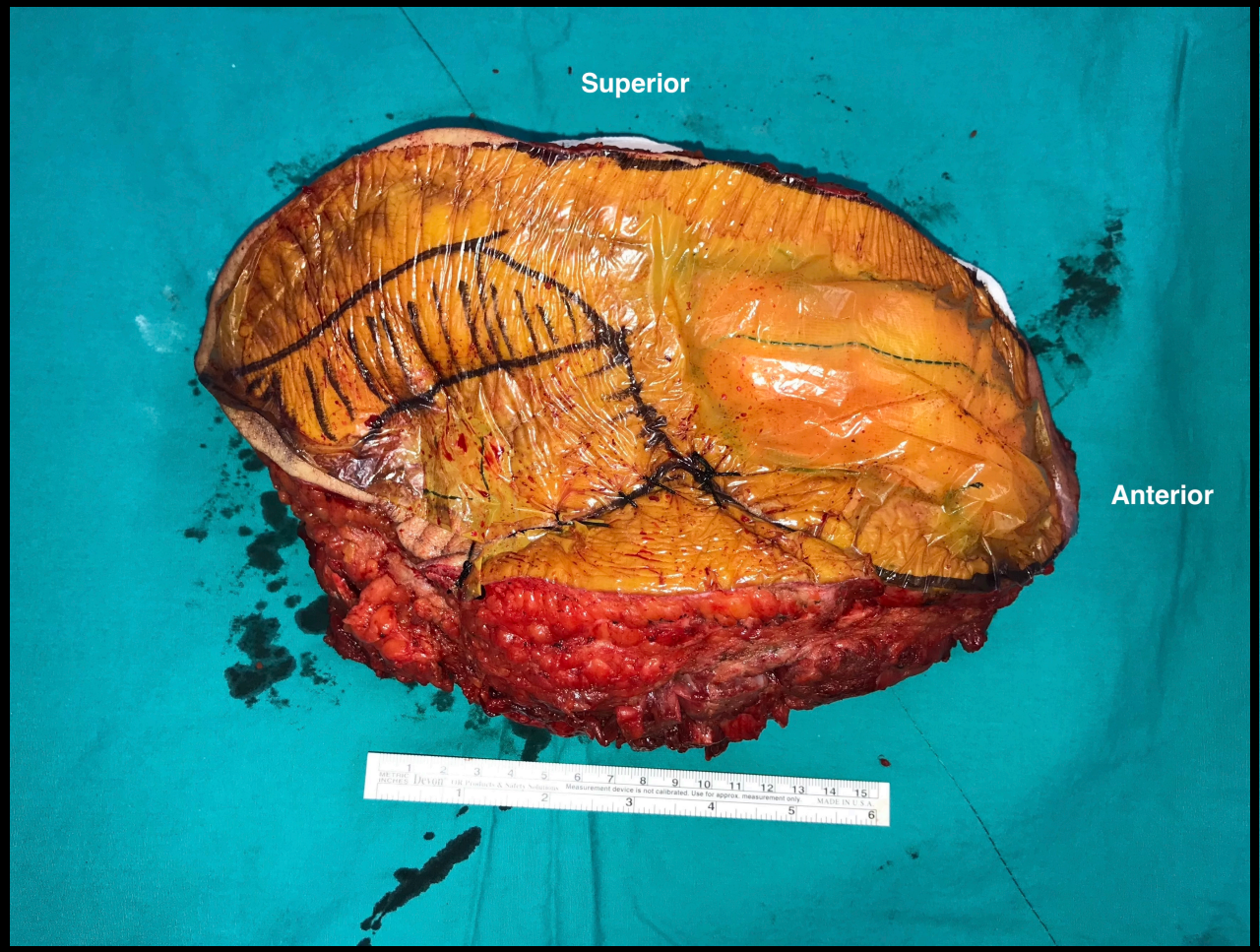
Superior
Anterior

L5 TP
L5-S1 faset
S1
S2
S3

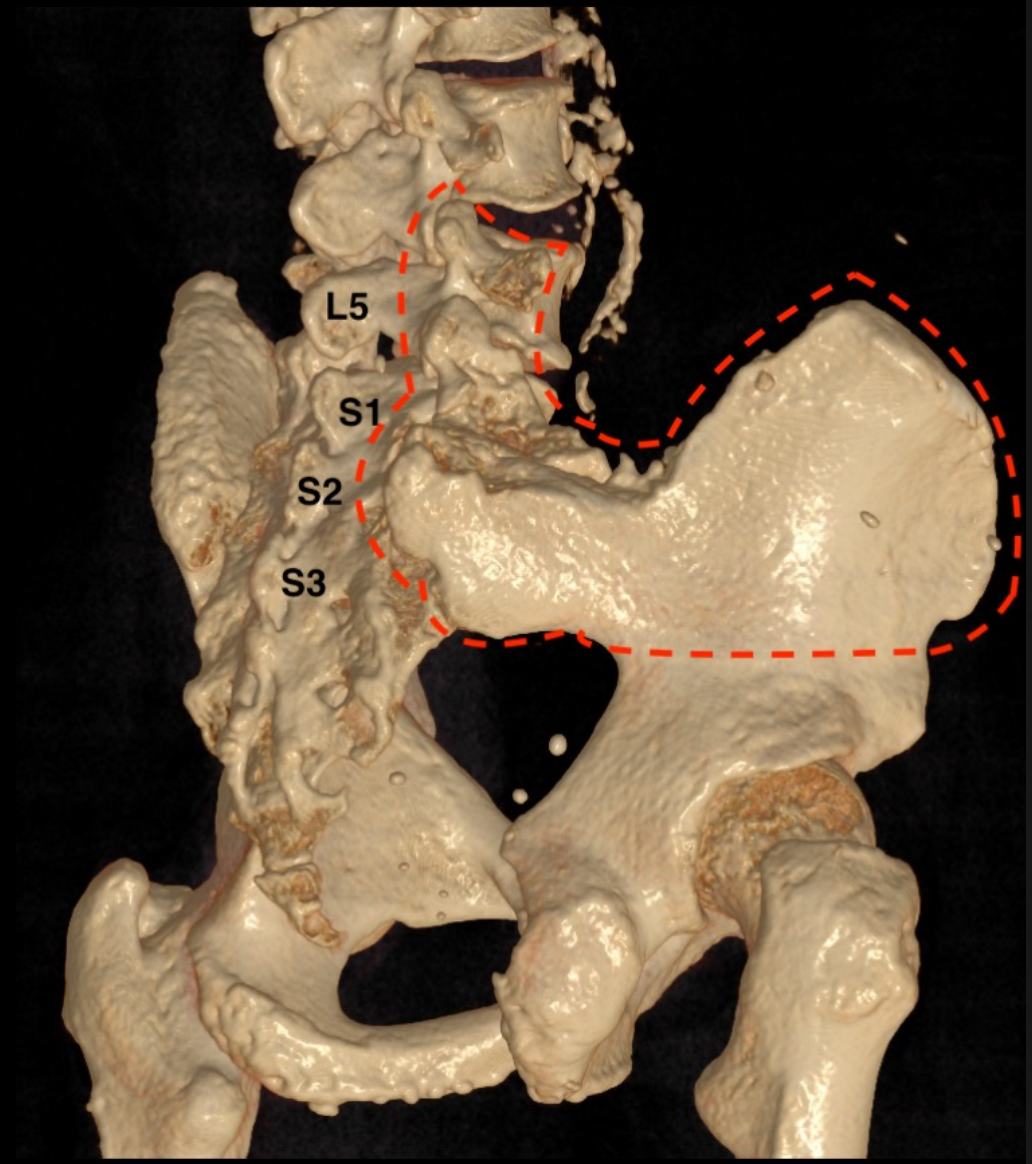
L5
S1
S2
S3

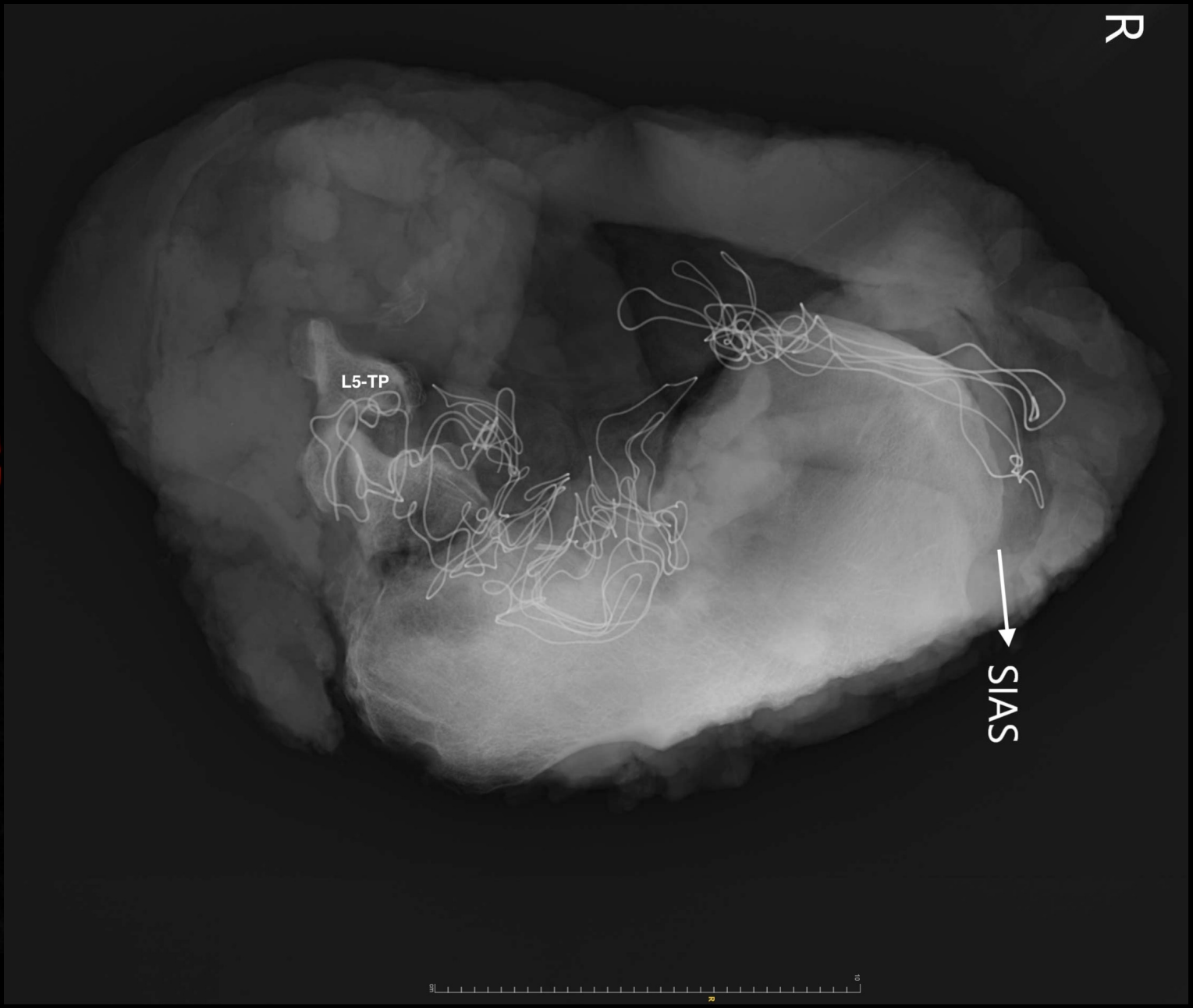
R
L5-TP
SIAS

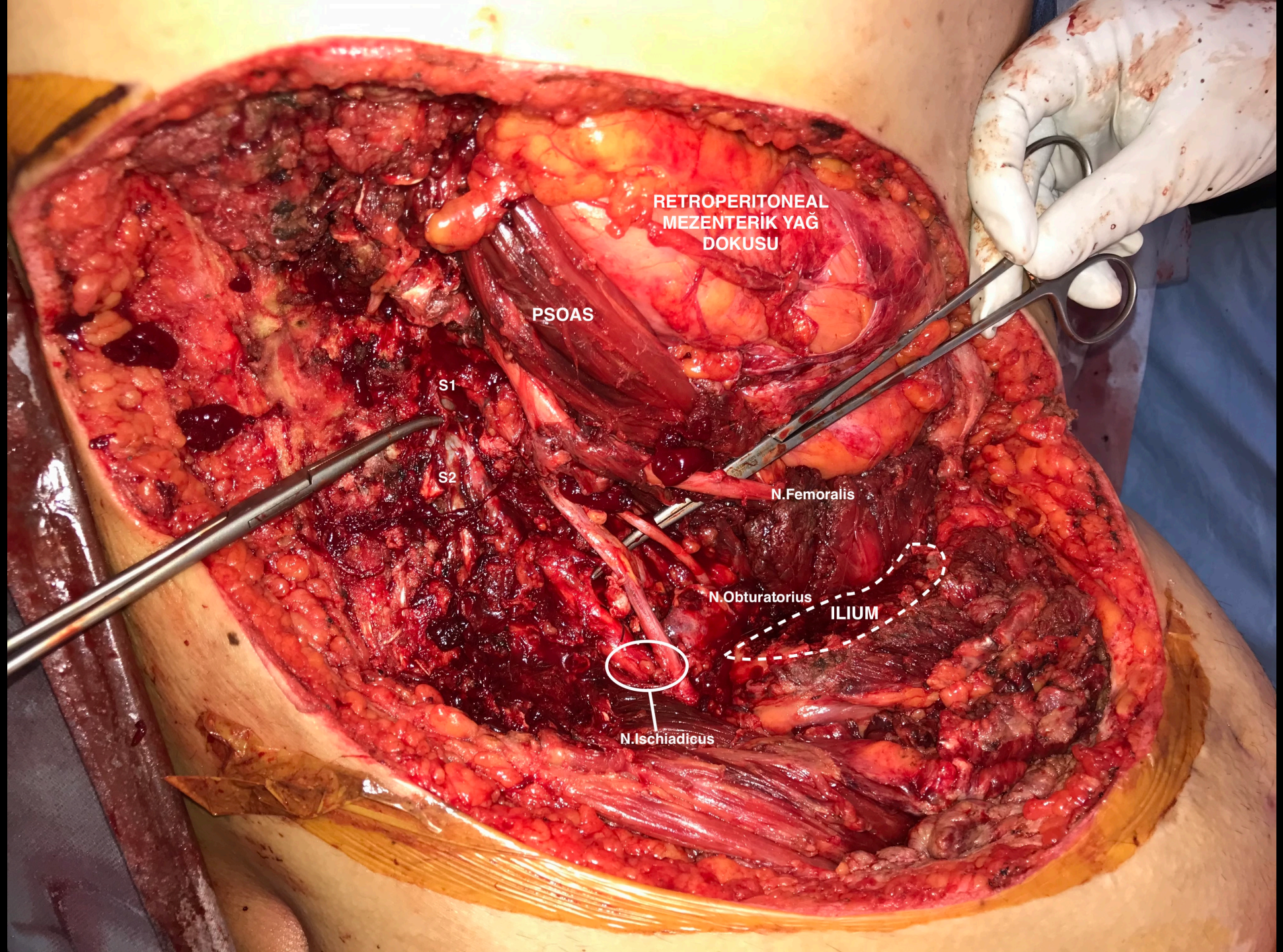
RETROPERITONEAL
MEZENTERİK YAĞ
DOKUSU
PSOAS
S1
S2
N.Femoralis
N.Obturatorius
ILIUM
N.Ischiadicus

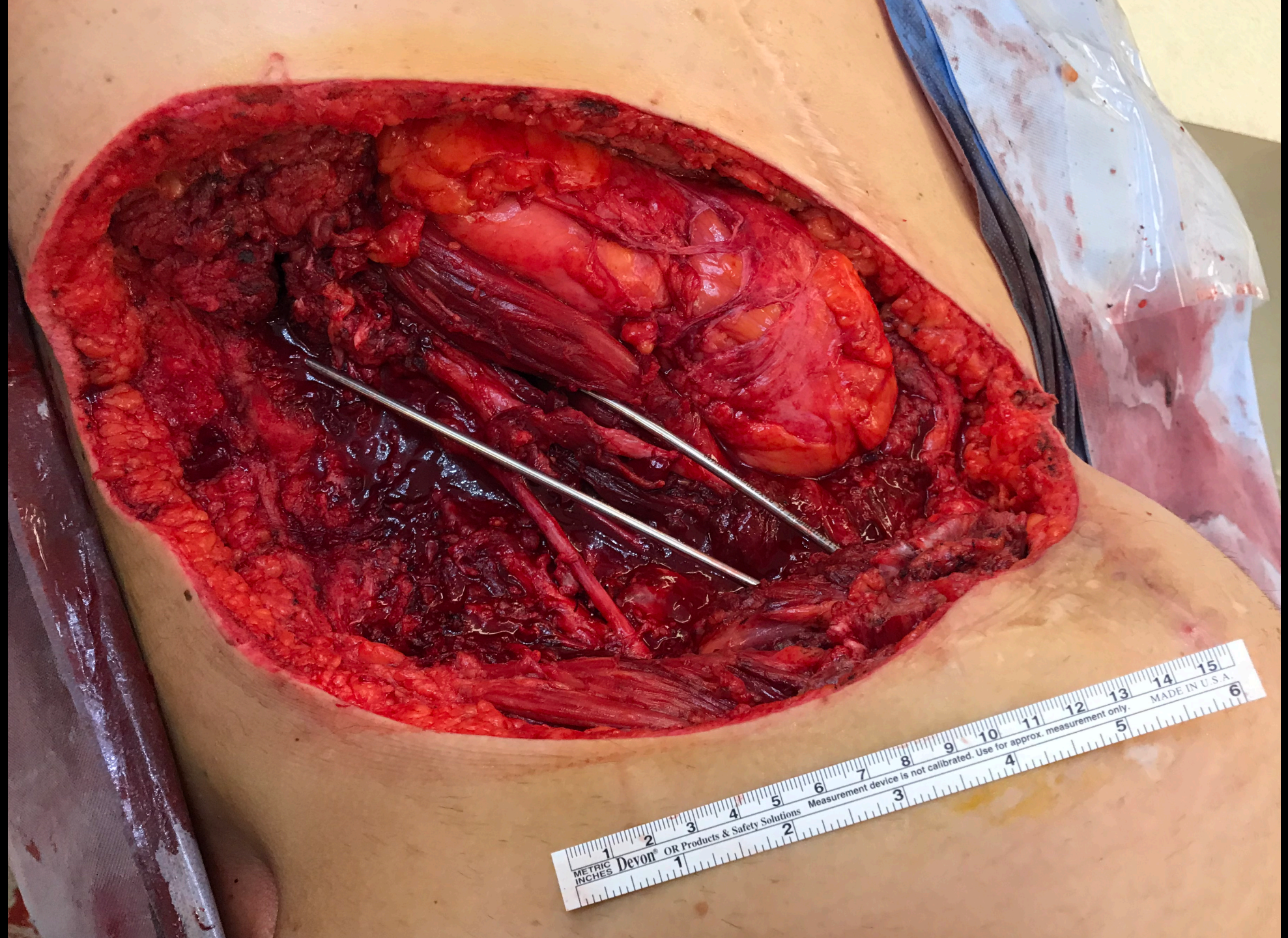
METRIC
INCHES
Devon®
OR Products & Safety Solutions
Measurement device is not calibrated. Use for approx. measurement only.
MADE IN U.S.A.

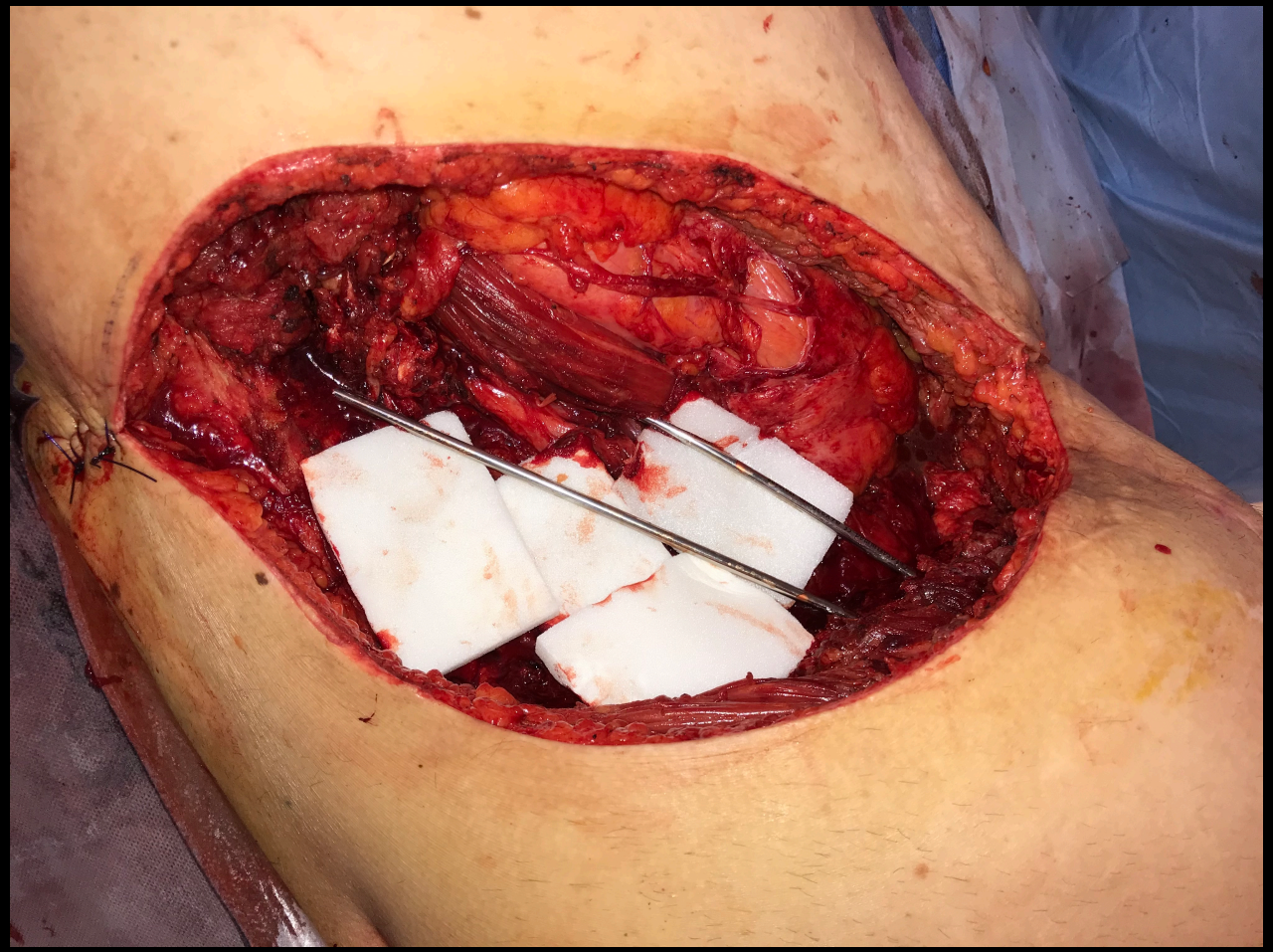

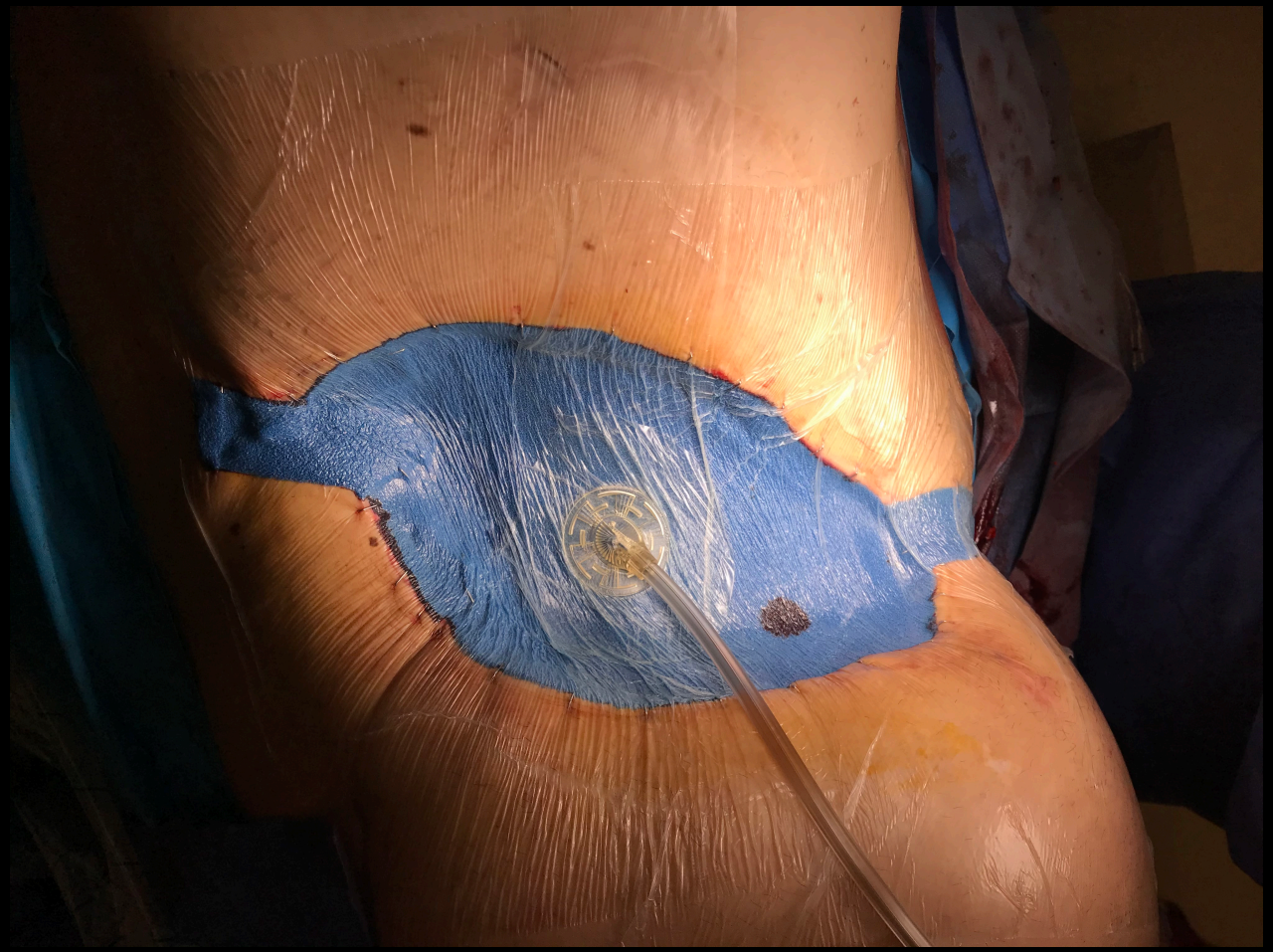

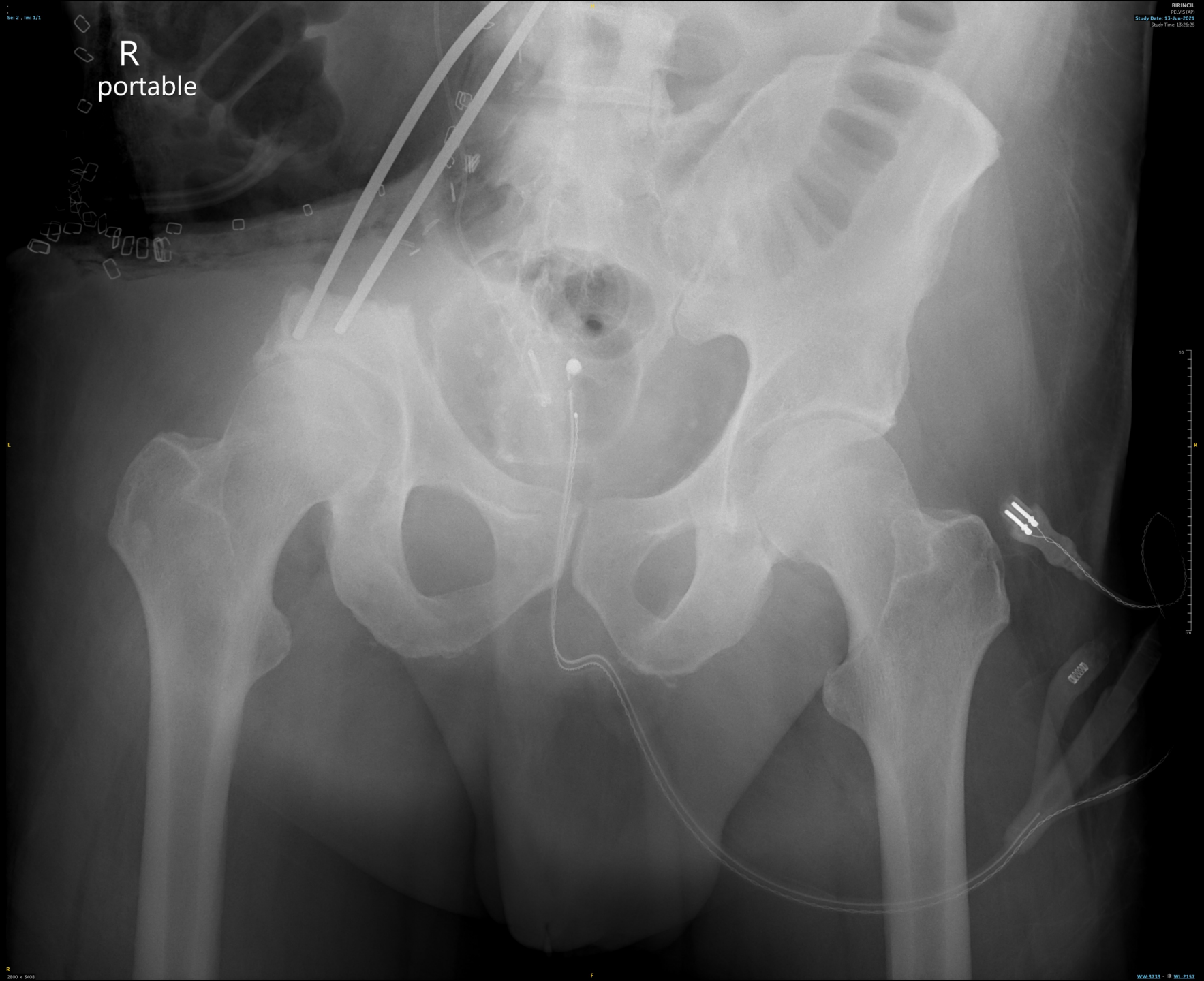
Se: 2 , Im: 1/1
R
portable
BIRINCIL
PELVIS (AP)
Study Date: 13-Jun-2021
Study Time: 13:26:25
L
R
F
2800 x 3408
WW:3733 - WL:2157

14.06.2021

Debridman, Mikrobiyolojik örnekleme ve VAC Değişimi

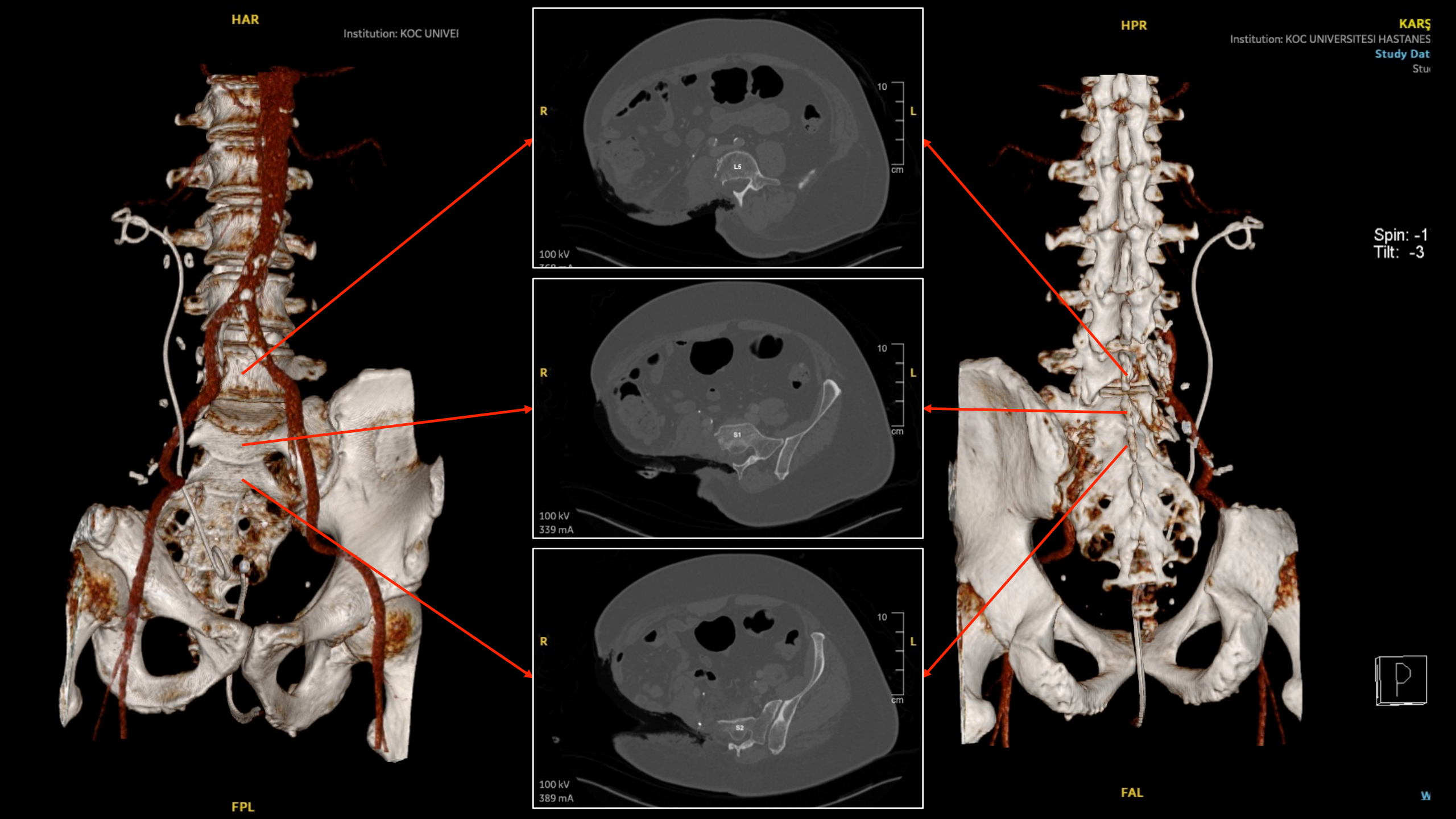
HAR
Institution: KOC UNIVEI
FPL
R
L
10
cm
L5
100 kV
R
L
10
cm
S1
100 kV
339 mA
R
L
10
cm
S2
100 kV
389 mA
HPR
KARŞ
Institution: KOC UNIVERSITESI HASTANES
Study Dat
Spin: -1
Tilt: -3
FAL

18.06.2021
VAC Değişimi

Cihat Bitlisli, 51y E

PATOLOJİK TANI:

SAĞ; HEMİPELVEKTOMİ:

KEMİK CERRAHİ SINIR (FROZEN DOKUSU) (A):
- Tümör içermeyen kemik, kemik iliği ve çevrede yer yer fibrokalsifiye yumuşak doku örnekleri.

S1 CERRAHİ SINIR (FROZEN DOKUSU) (B):
- Granülasyon dokusu oluşumu fibrozis ve matür kemik lamelleri
- Tümör izlenmedi

S2 CERRAHİ SINIR (FROZEN DOKUSU) (C):
- Tümör içermeyen kemik, kemik iliği ve kıkırdak doku fragmanları

PİYES (D):
- Tümör tipi : REZİDÜ YÜKSEK DERECELİ SARKOM; OSTEOJENİK YÖNDE DİFERANSİASYON GÖSTEREN
- Tümör lokalizasyonu : S2 iç yüz
- Tümör çapı : 1,1 cm

Not: Tariflenen rezidü tümör S2 kemiğine lokalizedir. Tümör morfolojik olarak yüksek selüleritede ve yuvarlak nükluesludur. Tümör grupları arasında osteoid benzeri materyal birikimi izlenmiştir. Aynı zamanda tümör hücrelerinin osteojenik yönde diferansiasyonunu telkin eden SAT-B2 ile de diffüz pozitiflik izlenmiştir. Mevcut bulgular ile izlenen rezidü tümör ön planda osreojenik yönde diferansiasyon gösteren sarkom (Osteosarkom ?) ile uyumlu olarak yorumlanmıştır. Cerrahi sınıra yaklaşık 3 cm uzaklıktadır. Bu lana dışında örneklenen kemik dokularda tümör mevcut değildir. Sakrum ve iliak kemik arasındaki yumuşak dokuda cil yüzeyine de uzanım gösteren geniş ülserasyon, granülasyonu dokusu oluşumu, fibrozis ve yağ nekrozu odakları mevcuttur.

- Anterior cerrahi sınır : Negatif
- Batın duvarı cerrahi sınır : Negatif
- İnferior cerrahi sınır : Negatif
- Posterior cerrahi sınır : Negatif
- L5 transfer proces cerrahi sınır : Negatif
- S1 cerrahi sınır : Negatif

21.06.2021

Lumbopelvik stabilizasyon, fibular allograft, YD rekonstrüksiyonu

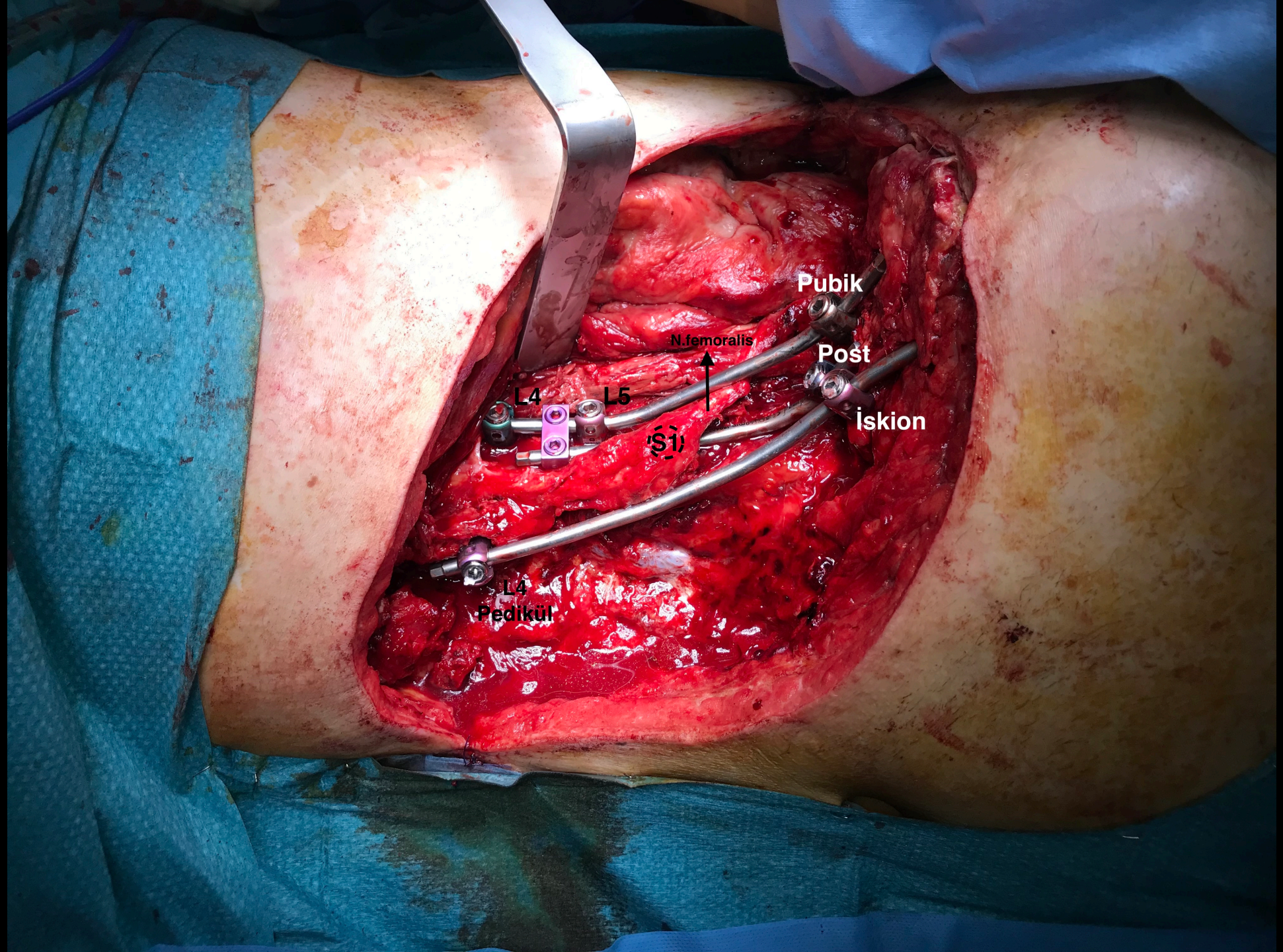
Pubik
N.femoralis
Post
L4
L5
İskion
S1
L4
Pedikül

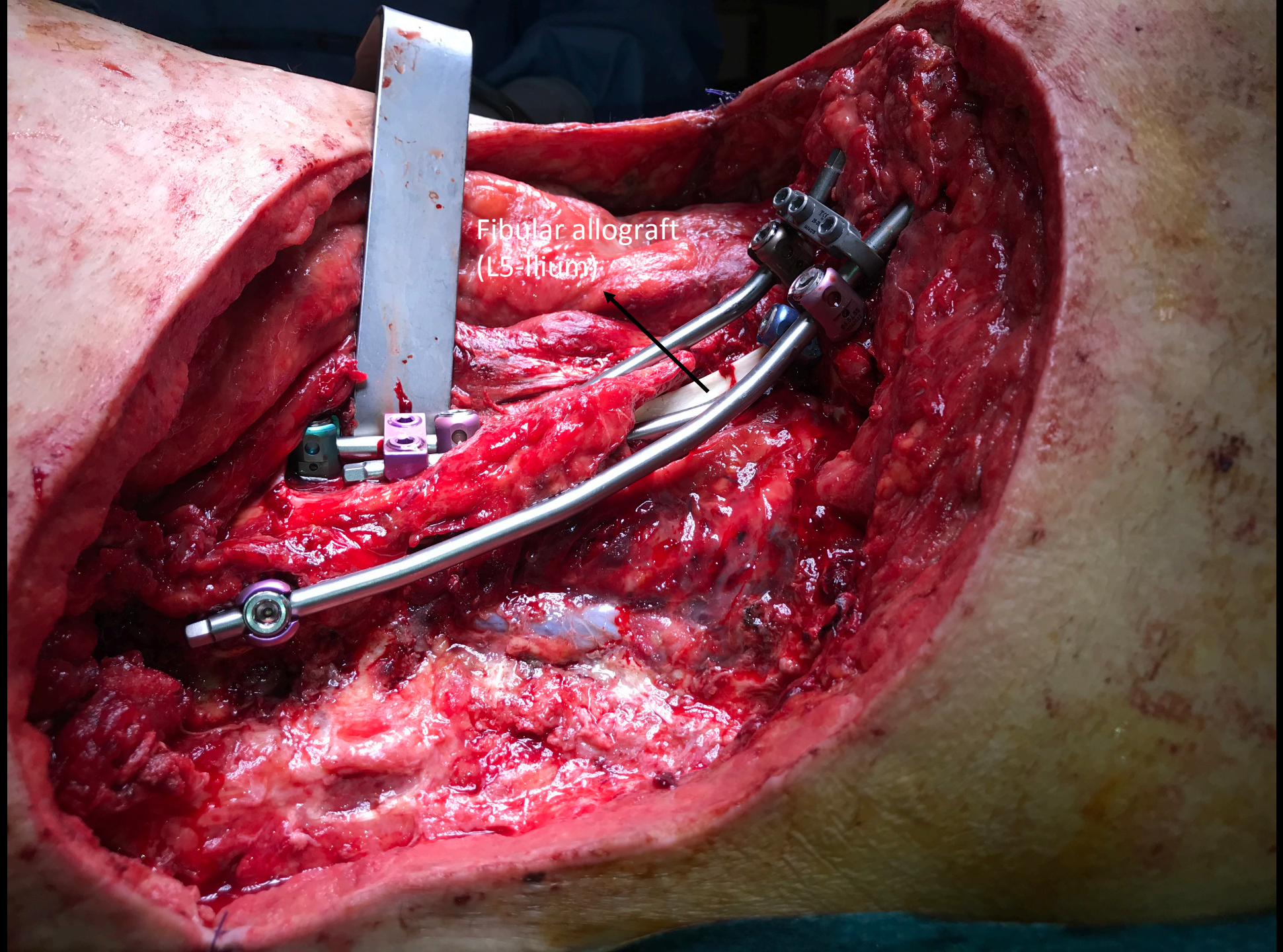
Fibular allograft
(L5-Ilium)

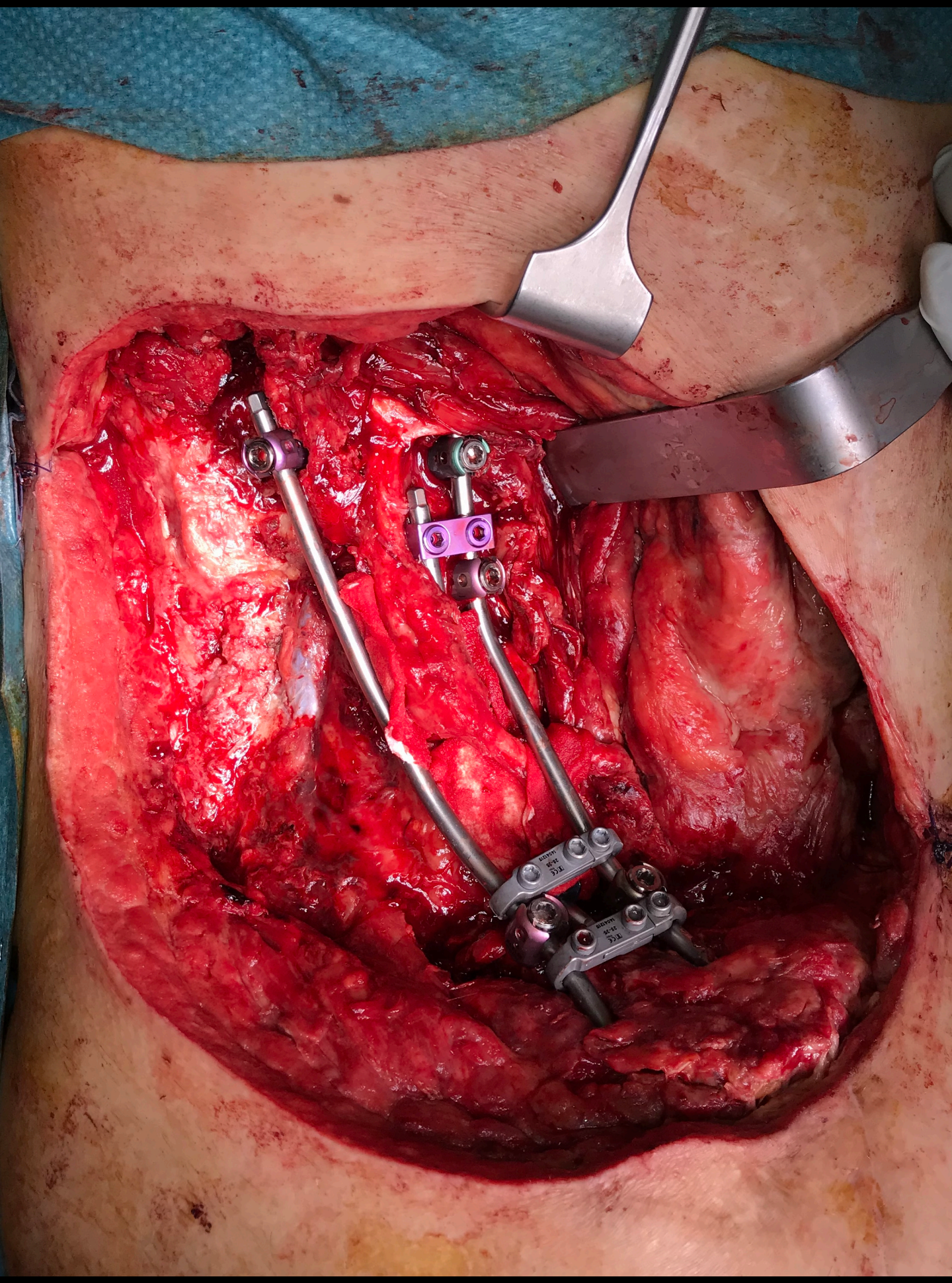

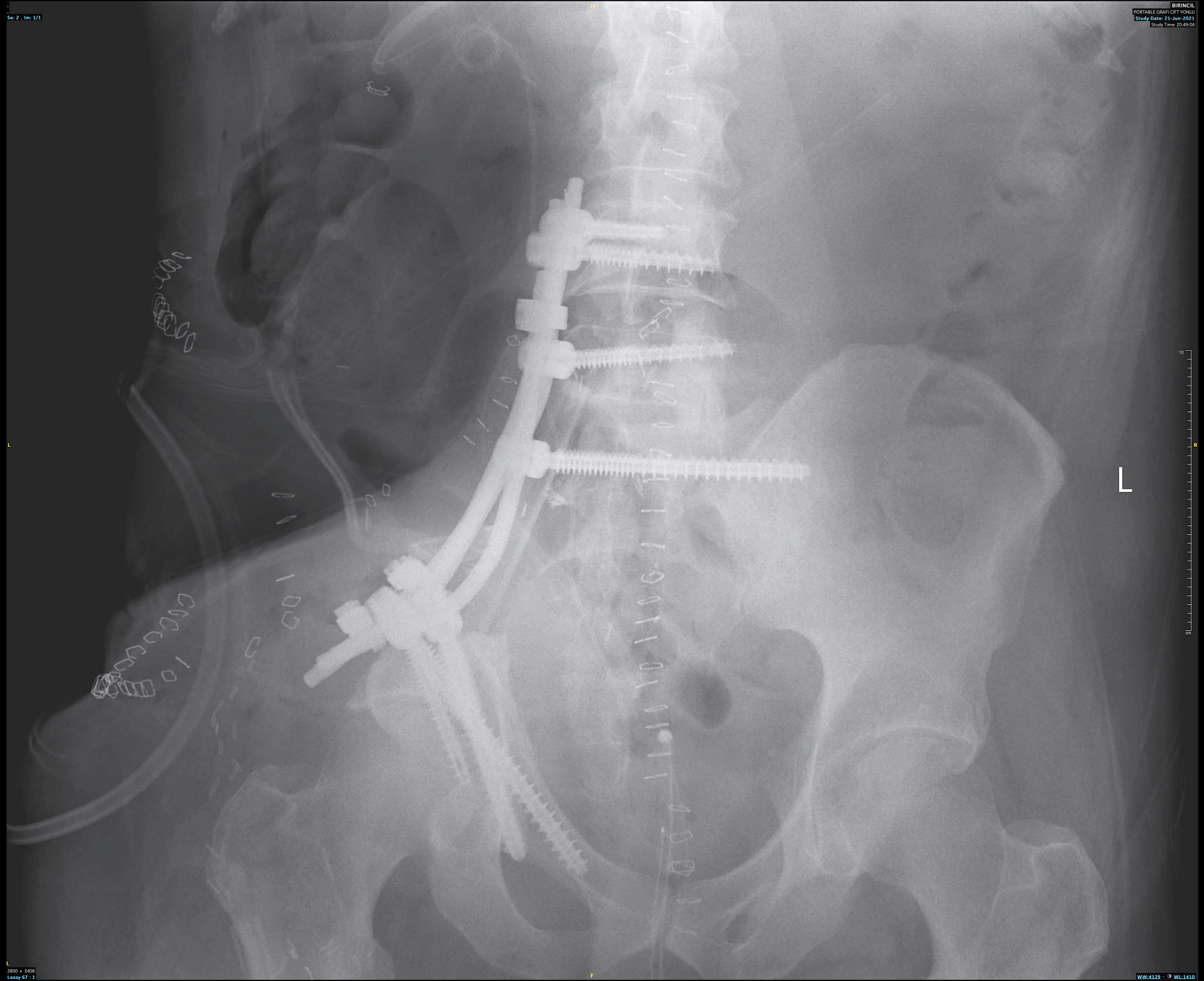
Se: 2 , Im: 1/1
BIRINCIL
PORTABLE GRAFI CFT YONLU
Study Date: 21-Jun-2021
Study Time: 20:49:06
L
2800 x 3408
Lossy 67 : 1
WW:4129 - WL:1410

OPTİMAL CERRAHİ PLAN

- DEBRİDMAN VE KÜLTÜR SPESİFİK ANTİBİYOTERAPİ
- ORTOPEDİ ve G.CERRAHİ - GENİŞ REZEKSİYON
    - Kavite, iliak kanat, gluteal adele, psoas anterioru ve tensor fasya, S1-2-3 ve remnant post iliak spine, fistül traktı dahil cilt kenarlarının geniş rezeksiyonu
    - Geçici tespit (AB'li steinmainn/rod)
- PATOLOJİ SONUCU: Cerrahi sınırların negatif sonucunun beklenmesi ve bu süreçte
    - VAC pansuman + antibiyoterapi
    - Plastik cerrahi rekonsültasyonu ve yumuşak doku rekonstrüksiyonu için cerrahi planlama yapılması
- LUMBOPELVİK STABİLİZASYON ve YUMUŞAK DOKU REKONSTRÜKSİYONU