



☎ 0212 215 53 08 / 0212 215 53 09

✉ drleventeralp@gmail.com

🌐 www.leventeralp.com

# ORTOPEDİK ONKOLOJİ

## PELVİS REZEKSİYONLARI -1

PROF. DR. LEVENT ERALP  
Ortopedi ve Travmatoloji Uzmanı



# ORTOPEDİK ONKOLOJİ – PELVİS REZEKSİYONLARI -1

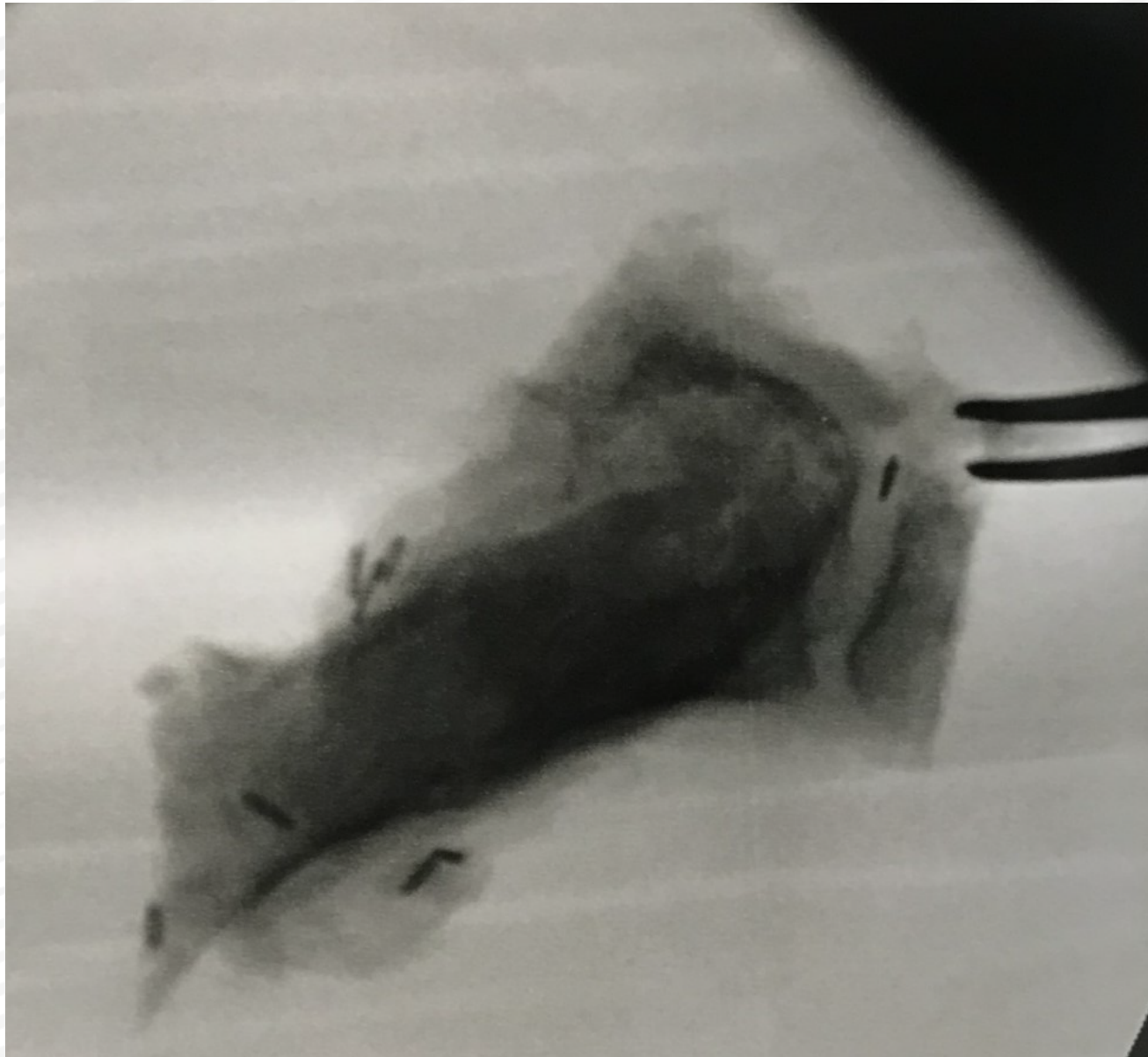
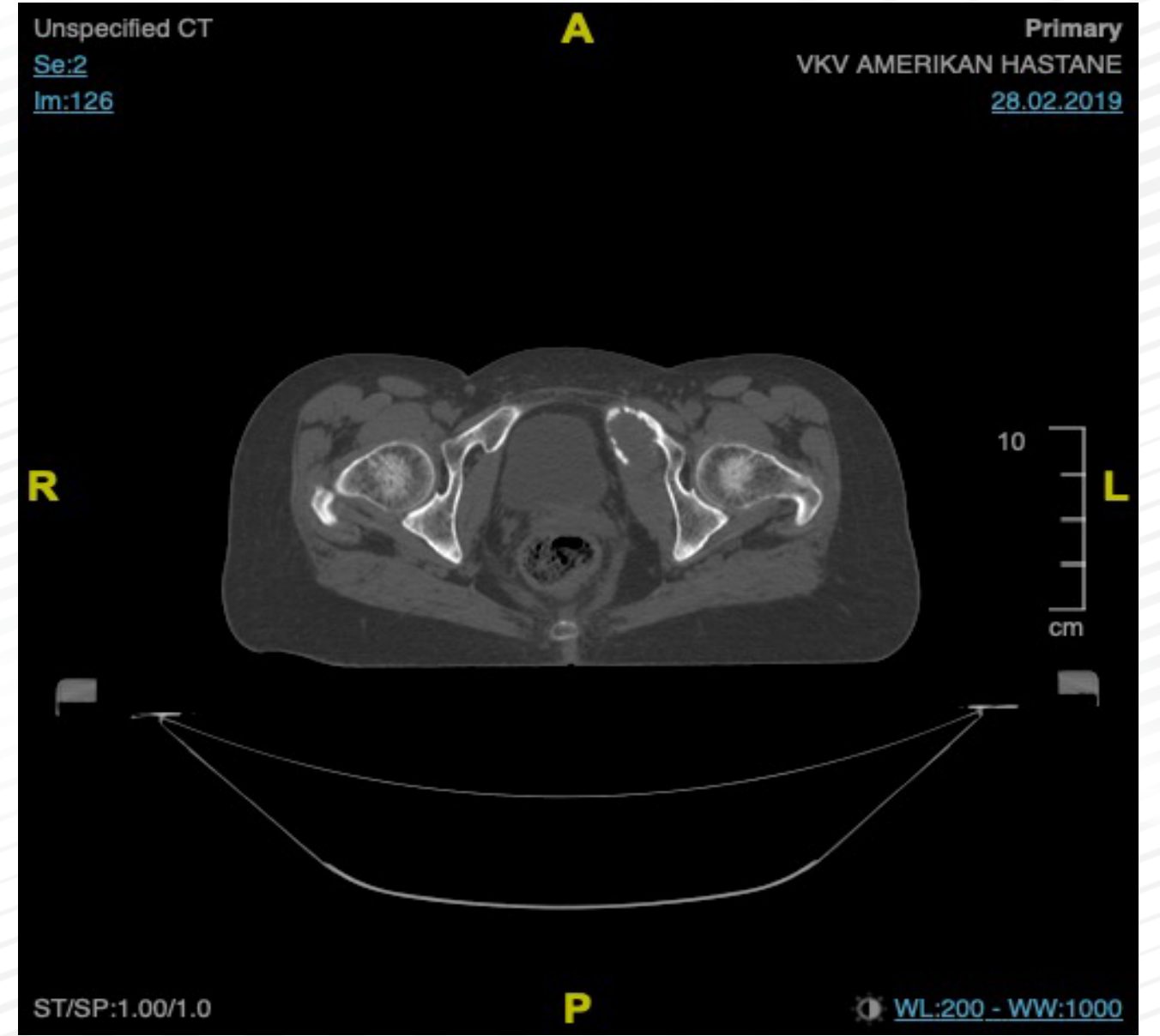
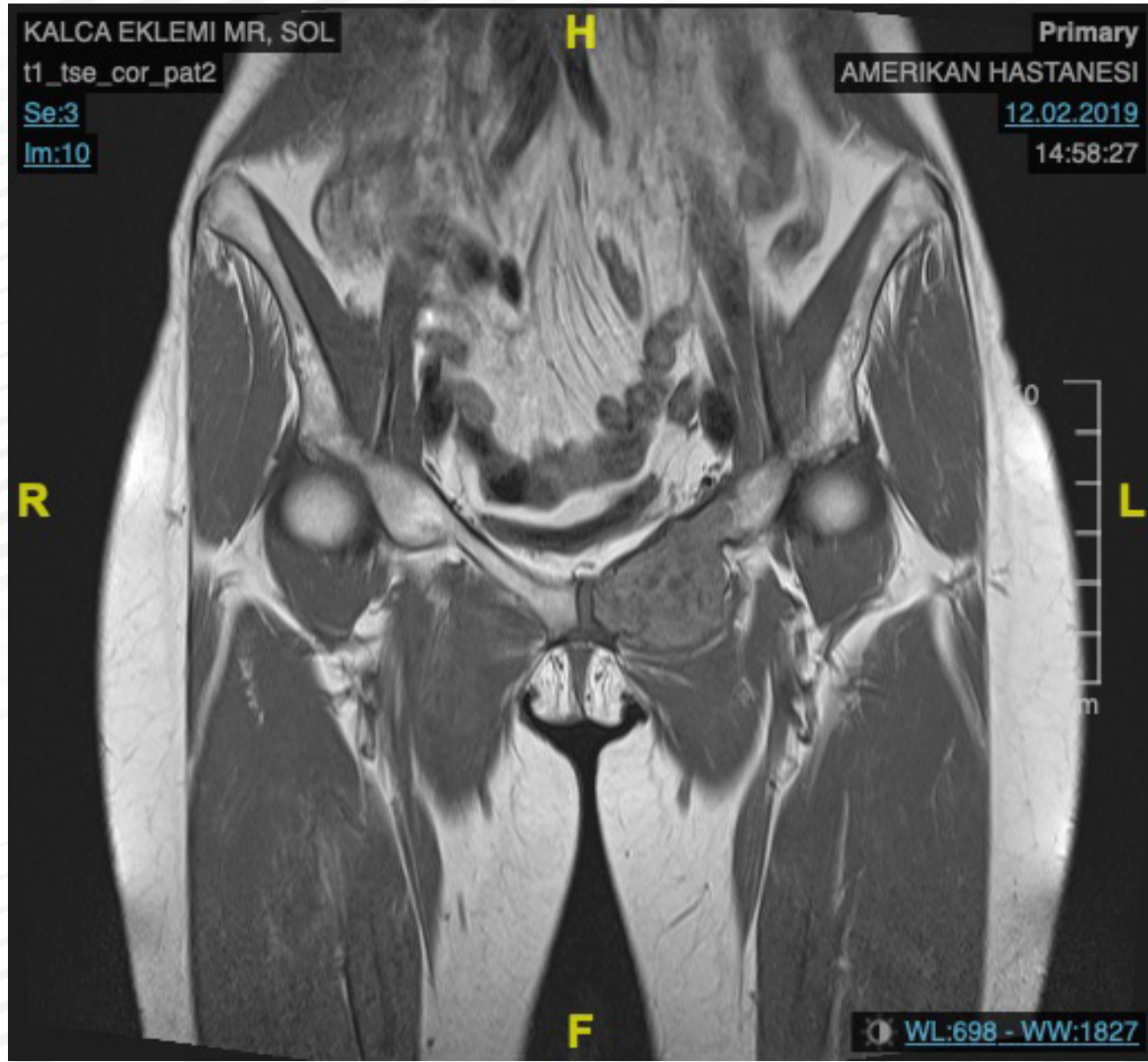
Ortopedik tümör cerrahisinin teknik ayrıntılar içeren , sıkıntılı uygulamalarının bir bölümü pelvis (leğen kemiği) bölgesine aittir.

Yerine göre ameliyat öncesi kemo/radyoterapi, embolizasyon (tümörü besleyen anormal damarların tıkanması), hipotansif epidural anestezi, traneksamik asit uygulamaları vb ile komplikasyonlar önlenmeye çalışılır.

## ÖRNEK VAKA:

Sol iskion – pubis kollarına yerleşik malin hemanjiyoperisitoma tanısı olan, tümörün kalça eklemine hemen kenarına kadar uzandığı hastaya, ameliyat öncesi radyoterapi ve embolizasyon uygulandı (Resim 1,2,3,4). Tüm önlemler alınarak eklem koruyucu rezeksiyon (Resim 5) ve prolen mesh ile batin duvarı tamiri yapıldı. Hasta postoperatif 5. günde tam yük ile desteksiz yürüyerek taburcu edildi (Resim 6).

# ÖRNEK VAKA:



# ÖRNEK VAKA:

